

**CARACTERIZACIÓN DE NÓDULOS TIROIDEOS:  
CONCORDANCIA ENTRE ESTUDIO CITOPATOLÓGICO Y  
ECOGRAFÍA EN LA DETECCIÓN DE NÓDULOS MALIGNOS**

UNIVERSIDAD DEL ROSARIO

DIVISIÓN DE POSTGRADOS

PROGRAMA DE RADIOLOGÍA

Bogotá, Julio de 2015-

**CARACTERIZACIÓN DE NÓDULOS TIROIDEOS:  
CONCORDANCIA ENTRE ESTUDIO CITOPATOLÓGICO Y  
ECOGRAFÍA EN LA DETECCIÓN DE NÓDULOS MALIGNOS**

**Héctor Daniel Blanco Ruiz**

Trabajo de grado para optar al título de Especialista en Radiología e Imágenes diagnósticas

Tutor Temático: Dr. María Carolina Pérez

Tutor metodológico: Alberto Tejada Valbuena

UNIVERSIDAD DEL ROSARIO

DIVISIÓN DE POSTGRADOS

PROGRAMA DE RADIOLOGÍA

Bogotá, Julio de 2015

Autor

**Héctor Daniel Blanco Ruiz**

Médico Universidad Surcolombiana

Estudiante Especialización en Radiología

Universidad del Rosario

Email: danblancox11@gmail.com

Instituciones participantes:

Fundación Cardioinfantil

Universidad del Rosario

### Nota de responsabilidad institucional

“La Universidad del Rosario, no se hace responsable de los conceptos emitidos por los investigadores en su trabajo, solo velará por el rigor científico, metodológico y ético del mismo en aras de la búsqueda de la verdad y la justicia ”

*A esa presencia que siempre sentía pero no veía, que me impulsa sin tocarme y me alienta sin gritarme: Mi bella esposa Paola y mis dos ángeles Sofy y Mary,*

*Ustedes son la chispa de mi vida.*

### **Agradecimientos**

A todo el personal administrativo y asistencial de la Fundación CardioInfantil, Hospital de Mederi, a los profesores Juan Manuel Pérez, Carolina Pérez, Jorge Luis Roa, Julian Forero y Eduardo Gómez, y a todos los pacientes a quienes de una forma u otra me permitieron desarrollarme como profesional.

## Tabla de contenido

	<b>pág</b>
1. Introducción	14
2. Planteamiento del problema	15
3. Justificación	16
4. Marco teórico	17
4.1 Anatomía de la glándula tiroides	17
4.2 Nódulos tiroideos	17
4.3 Factores de riesgo de malignidad	19
4.4 Clasificación histológica de los nódulos tiroideos	19
4.5 Evaluación ecográfica de los nódulos tiroideos	20
4.5.1 Características ecográficas de benignidad y malignidad en nódulos tiroideos	21
4.5.1.1 Calcificaciones	20
4.5.1.2 Tamaño del nódulo	22
4.5.1.3 Cambio de tamaño en el nódulo en seguimiento	23
4.5.1.4 Morfología más alto que ancho	24
4.5.1.5 Halo hipoecoico	24
4.5.1.6 Márgenes del nódulo	25
4.5.1.7 Ecogenicidad	26
4.5.1.8 Evaluación con doppler	26
4.5.1.9 Evaluación con elastografía	28
4.6 Biopsia por aspiración con aguja fina en nódulos tiroideos	28
4.6.1 Indicaciones	28
4.6.2 Manejo previo a procedimiento	31

	4.6.3 Preparación y posicionamiento del paciente	31
4.7	Evaluación citopatológica	31
4.8	Estado del arte	32
5.	Objetivos	35
5.1	Objetivo General	35
5.2	Objetivos específicos	35
6.	Metodología	36
6.1	Diseño del estudio	36
6.2	Población y muestreo	36
6.3	Fuentes de información	37
6.4	Criterios de elegibilidad	37
6.5	Variables	38
6.6	Control de sesgo y limitaciones	40
6.7	Análisis estadístico	41
6.8	Implicaciones éticas	42
7.	Aspectos administrativos	43
7.1	Cronograma	43
7.2	Presupuesto	44
7.3	Organigrama	45
8.	Resultados	46
9.	Discusión	52
10.	Conclusiones y recomendaciones	55
11.	Referencias bibliográficas	57



### Lista de tablas

<b>Tabla 1</b>	<i>Hallazgo de calcificaciones en ecografía en modo B y cortes en parafina en pacientes tiroideos según tipo de calcificación</i>	22
<b>Tabla 2</b>	<i>Comparación de indicaciones para realizar BA CAF según Consenso de Sociedad de Radiología y ATA</i>	29
<b>Tabla 3</b>	<i>Recomendaciones Asociación Americana de Endocrinología para biopsia de aguja fina en nódulos tiroideos</i>	30
<b>Tabla 4</b>	<i>Estratificación de riesgo y guías de manejo por categorías del sistema Bethesda en reportes de citología de tiroides</i>	32
<b>Tabla 5</b>	<i>Comparación diagnóstica por ultrasonido y resultado citopatológico</i>	33
<b>Tabla 6</b>	<i>Clasificación TIRADS de nódulos tiroideos</i>	34
<b>Tabla 7</b>	<i>Matriz de variables</i>	38
<b>Tabla 8</b>	<i>Interpretación kappa de cohen</i>	41
<b>Tabla 9</b>	<i>Análisis de pruebas diagnósticas</i>	42
<b>Tabla 10.</b>	<i>Características sociodemográficas de la población en estudio</i>	46
<b>Tabla 11</b>	<i>Relación del subtipo citopatológico según patología</i>	47
<b>Tabla 12</b>	<i>Características ecográficas de los nódulos tiroideos</i>	48
<b>Tabla 13.</b>	<i>Relación de patrón vascular con los subtipos histológicos malignos</i>	50

### Lista de figuras

<b>Figura 1</b>	<i>Esquema de hallazgos asociados a calcificaciones en ecografía tiroidea</i>	21
<b>Figura 2</b>	<i>Esquema de hallazgos asociados con halo en ecografía tiroidea</i>	24
<b>Figura 3</b>	<i>Esquema de hallazgos asociados a márgenes en ecografía tiroidea</i>	25
<b>Figura 4</b>	<i>Esquema de hallazgos relacionados con ecogenicidad en ecografía tiroidea</i>	26
<b>Figura 5</b>	<i>Doppler según vascularización nódulos tiroideos</i>	27

### Lista de siglas

ATA	Asociación American de Tiroides (de sus siglas en ingles American Thyroid Association)
BACAF	Biopsia por Aspiración Con Aguja Fina
Cm	centímetros
MEN	Neoplasia endocrina múltiple
VPP	Valor predictivo positivo
VPN	Valor predictivo negativo

**Introducción:** Los métodos imagenológicos para evaluar los nódulos tiroideos han sido motivo de estudio en las últimas décadas, especialmente la ecografía sobresale sobre las otras modalidades diagnósticas por su accesibilidad, portabilidad, y seguridad. A pesar de ello, las características ecográficas de cada nódulo han sido objeto de controversia en cuanto a su potencial detección de malignidad o benignidad. Se presenta un estudio de concordancia entre el estudio citopatológico y la ecografía para la caracterización nódulos tiroideos de naturaleza maligna y benigna, y su análisis de pruebas diagnósticas.

**Metodología:** Se realizó un estudio descriptivo de concordancia con estudio de pruebas diagnósticas anidado. Se escogieron todos los pacientes con nódulos tiroideos a quienes se les realizó ecografía y estudio citopatológico de la lesión y se estudiaron los hallazgos ecográficos para evaluar su potencial diagnóstico para malignidad.

**Resultados:** Se incluyeron un total de 100 pacientes con nódulos tiroideos potencialmente malignos. La concordancia entre la ecografía en modo B y el estudio citopatológico fue moderada (índice kappa 0.55). La característica con mayor potencial para detectar malignidad fue la presencia de Microcalcificaciones (sensibilidad 75%, especificidad 92%).

**Discusión:** La ecografía es una herramienta útil en el estudio de los nódulos tiroideos, a pesar de un concordancia moderada para la detección de malignidad. Se requieren estudios más amplios para evaluar el verdadero papel de este estudio diagnóstico. Por último se recomienda la aplicación de la escala TIRADS para pacientes con nódulos tiroideos.

**Palabras clave:** *nódulos tiroideos, ecografía modo B, histopatología tiroides*

## 1. Introducción

Un nódulo tiroideo es una lesión dentro de la glándula tiroides que radiológicamente es distinta del parénquima que lo rodea.<sup>1</sup> Los nódulos tiroideos son muy comunes y su prevalencia aumenta con la edad, pudiendo ser de naturaleza benigna o maligna; pueden ser palpables o descubrirse como un hallazgo incidental<sup>2</sup>.

Las lesiones incidentales, llamadas incidentalomas tiroideos, son definidas como lesiones tiroideas focales nuevas encontradas en estudios de imagen del cuello realizadas por razones distintas a la evaluación de la glándula tiroidea<sup>3</sup>. La probabilidad de que un nódulo sea maligno es afectada por una variedad de factores de riesgo, siendo la población menor de 20 años o mayor de 60, la que presenta mayor probabilidad de presentar nódulos de estirpe neoplásica. Los factores al examen clínico que incrementan la probabilidad de malignidad incluyen la firmeza del nódulo, un rápido crecimiento, la fijación a estructuras adyacentes, parálisis de cuerdas vocales y presencia de adenomegalias. Adicionalmente, la historia de radioterapia previa o historia familiar de cáncer de tiroides incrementa el riesgo de malignidad en un nódulo tiroideo<sup>2</sup>.

Los nódulos tiroideos pueden ser evaluados con métodos invasivos o no invasivos para definir la conducta terapéutica a seguir, basados en su naturaleza y el riesgo de malignidad de la lesión. El método no invasivo más frecuentemente utilizado es la ecografía, debido a su gran resolución espacial, comodidad, costo, portabilidad, accesibilidad y ausencia de radiación.

Las imágenes obtenidas en el equipo de ecografía usualmente son representadas en el monitor en Modo B o escala de grises, proporcionando una imagen bidimensional que refleja la morfología y composición de órganos y tejidos.

Algunas variantes del estudio ecográfico tradicional útiles en la evaluación de los nódulos tiroideos son la ecografía con Doppler color y la elastografía. La ecografía con Doppler color permite mediante cálculos algebraicos cuantificar la velocidad, el volumen y la dirección de la sangre en una estructura anatómica determinada, estableciendo su grado y

tipo de vascularización, y de esta forma inferir su posible naturaleza. A su vez, la elastografía la cual tiene como principio básico que, la compresión de un tejido suave se deforma más fácilmente que los tejidos más rígidos bajo la compresión externa permitiendo obtener un valor que mide el grado "dureza" de una lesión, órgano o tejido<sup>4</sup>.

Las características ecográficas de un nódulo permiten en la mayoría de los casos determinar la conducta de manejo a seguir, ya sea mediante manejo médico, expectante o quirúrgico. En el caso de nódulos con características ecográficas sospechosas de malignidad, generalmente está indicada la realización de una biopsia por aspiración con aguja fina (BACAF) guiada por ecografía, lo que permite obtener un reporte que ubica la lesión en una de las seis categorías del Sistema Bethesda, la cual es una clasificación citológica de las lesiones tiroideas, que permite decidir el direccionamiento para las conductas recomendadas por la mayoría de las sociedades científicas.

## 2. Planteamiento de Problema

Se ha demostrado en diversos estudios que los nódulos tiroideos pueden estar presentes hasta en el 50% de la población general<sup>5</sup>. Cuando se detecta un nódulo tiroideo, es indispensable establecer su probable naturaleza de benignidad o malignidad, y para ello el estudio inicial es la ecografía, la cual permite en la mayoría de los casos presentar una recomendación al clínico para realizar seguimiento, manejo médico o manejo quirúrgico basado en las características ecográficas del nódulo.

Por otra parte, este estudio imagenológico permite realizar biopsia con aguja fina para la detección de nódulos de probable estirpe neoplásica, con un sensibilidad del 76-98% y especificidad del 71-100%, tasa de falsos positivos del 0-5% y falso positivo del 0-5.7%<sup>7</sup> lo que la convierte en el método ideal en la evaluación de las lesiones nodulares en la tiroides; sin embargo, este es un método invasivo, con mayor costo y menor disponibilidad en el medio nacional.

A pesar de lo anterior, existe gran desconocimiento por parte de muchos especialistas en ultrasonido sobre la importancia de reportar en el informe radiológico las características ecográficas de los nódulos tiroideos, ya que éstas en conjunto, constituyen la piedra angular de la conducta de manejo por parte del médico tratante. Una de las posibles explicaciones a lo anterior es probablemente, los resultados bizarros que arrojan los estudios en cuanto a la sensibilidad y especificidad de cada una de las características ecográficas.

Consideramos de vital importancia establecer el grado de concordancia de las características ecográficas relevantes de las lesiones nodulares del tiroides con el resultado del estudio citológico, ya que los resultados de los múltiples estudios realizados son ambiguos y no contamos con estudios de este tipo en nuestra región.

### Pregunta de investigación

Cuál es la concordancia entre el estudio citopatológico y cada una de las características ecográficas que sugieren malignidad en nódulos tiroideos?

### **3. Justificación**

La adecuada caracterización ecográfica de un nódulo tiroideo es la pieza clave en la conducta terapéutica a seguir, como lo demuestran la mayoría de los estudios<sup>1</sup>, es por ello que se han desarrollado esfuerzos en la implementación de variantes del estudio ecográfico como el uso adicional del Doppler color y la elastografía, con el fin de aumentar la sensibilidad y la especificidad del estudio, pero hasta la fecha no han podido lograr resultados convincentes para la mayoría de las sociedades científicas.

La alta prevalencia de enfermedad nodular tiroidea hace indispensable obtener resultados de estudios útiles en nuestro medio sobre las características ecográficas de los nódulos tiroideos sospechosos de malignidad y su correlación con los resultados de citología, permitiendo ayudar a establecer estándares en los informes radiológicos y sirvan de guía en el manejo por parte de médicos tratantes.

Nuestra investigación además servirá como base de nuevos estudios dirigidos a evaluar la utilidad de algunas características por Doppler de los nódulos tiroideos, como son el índice de pulsatibilidad e Índice de Resistencia, los cuales son métodos de los cuales se dispone poca información en la literatura.



## 4. Marco teórico

### 4.1 Anatomía de la glándula tiroides

La tiroides es una glándula que está formada por dos lóbulos localizados a ambos lados de la tráquea y conectados en la línea media por el istmo, una delgada estructura que se localiza sobre la pared anterior de la tráquea. Entre el 10 y 40% de los pacientes tienen un lóbulo piramidal que nace en la porción superior del istmo. Las dimensiones normales de los lóbulos tiroideos tienen un amplio rango de variabilidad, siendo en adultos la longitud media de 40 a 56 mm y el diámetro anteroposterior de 13 a 18 mm. El grosor medio del istmo es de 4 a 6 mm. La ecogenicidad normal de la glándula es homogénea, sin lesiones focales quísticas o sólidas <sup>6</sup>.

### 4.2. Nódulos tiroideos

Un nódulo tiroideo es una lesión en el interior de la glándula tiroidea que se diferencia del parénquima que lo rodea. La tiroides es frecuente asiento de lesiones nodulares benignas y malignas debido a su rico aporte sanguíneo y elevada actividad metabólica <sup>6</sup>. Los estudios epidemiológicos demuestran una prevalencia de enfermedad nodular tiroidea en el 51% de la población en general, <sup>8</sup> al 64% de las autopsias y del 19-35% de las ecografías realizadas por patologías no tiroideas (incidentalomas) <sup>7</sup>. No obstante la relativa alta prevalencia de nódulos tiroideos, el cáncer de tiroides es relativamente raro, y menos del 7% de los nódulos son malignos. A pesar de lo anterior el instituto Nacional de Salud de Estados Unidos ha reportado un crecimiento acelerado en la incidencia de carcinoma de tiroides, la cual era de 3.8 casos por 100.000 habitantes en 1975 y de 11.9 por 100.000 habitantes en el 2007, probablemente explicado por la detección más temprana con el incremento del uso del ultrasonido en la detección de nódulos subcentimétricos, implicando cambios demográficos, especialmente en los grupos etáreos comprometidos <sup>8</sup>.

La mayoría de las sociedades científicas de endocrinología siguen los lineamientos incluidos en las Guías de la Asociación Americana Tiroidea ATA (de sus siglas en inglés

*American Thyroid Association*) en el 2009, en la cual recomiendan la evaluación ecográfica como parte en el estudio inicial de todas las lesiones nodulares en la tiroides <sup>7</sup>. El reto, desde el punto de vista clínico e imagenológico, es diferenciar los pocos nódulos malignos entre la gran mayoría de benignos y por tanto, diferenciar los pacientes en los cuales la cirugía está indicada.

#### *4.3 Factores de Riesgo de Malignidad*

Cuando se descubre un nódulo tiroideo, se debe elaborar una historia clínica y examen clínico completo. Algunos factores de riesgo para malignidad incluyen una historia en la niñez de exposición a radiación en tórax o cuello, historia familiar de carcinoma tiroideo, síndrome de Cowden, Complejo de Carney, Neoplásica Endocrina Múltiple (MEN) 2, y Síndrome de Werner<sup>1</sup>. Existe controversia si las patologías tiroideas difusas como la Tiroiditis de Hashimoto y la Enfermedad de Graves predisponen a carcinoma tiroideo <sup>9</sup>.

Existe una clara predilección de nódulos tiroideos y carcinoma de tiroides en las mujeres en relación con los hombres de 4:1 y 3:1, respectivamente. Kim y col, evaluó los nódulos tiroideos encontrados de manera incidental (incidentalomas) y encontró una incidencia significativamente más alta en mujeres 58%, en comparación con el 28.2% de hombres<sup>3</sup>.

En general la probabilidad de malignidad en un nódulo tiroideo es mayor en pacientes menores a 15 años y mayores a 45, asimismo, la mortalidad se incrementa cuando el paciente es mayor a 45 años<sup>9</sup>.

#### *4.4 Clasificación citopatológica de los nódulos tiroideos.*

Desde el punto de vista patológico los nódulos tiroideos se clasifican en 5 tipos: Hiperplásicos, neoplásicos, coloides, quísticos e indeterminados <sup>10</sup>.

Dentro de las lesiones nodulares neoplásicas encontramos el carcinoma papilar (70-80%), folicular (10-20%), anaplásico (1-2%) y medular (5-10%). El carcinoma papilar es el más común, correspondiente aproximadamente al 75-80% de las neoplasias malignas de tiroides. El carcinoma papilar es multifocal en aproximadamente 20% de los casos, siendo más frecuente en mujeres y es también la neoplasia que con mayor frecuencia se encuentra en

niños. Usualmente se presenta antes de los 40 años de edad, con frecuente compromiso metastásico de los ganglios cervicales. De los carcinomas tiroideos, es el que mejor pronóstico tiene con una supervivencia a los 20 años del 95% <sup>11</sup>.

El carcinoma folicular afecta frecuentemente a mujeres en la sexta década de la vida y puede presentarse con lesiones metastásicas a hueso, cerebro y pulmones. . El carcinoma medular se origina en las células parafoliculares de la glándula tiroidea, frecuentemente tiene origen familiar y se asocia al síndrome de neoplasia endocrina múltiple (MEN) 2 en el 10-20% de los casos. El carcinoma anaplásico por su parte, es el más raro y más agresivo de los carcinomas primarios de la tiroides, frecuentemente fatal, con un pronóstico de 5% de supervivencia a los 5 años y casi siempre presenta invasión local a los tejidos adyacentes.<sup>11</sup> .

El linfoma de tiroides, usualmente corresponde a el tipo No Hodgkin es poco común, y puede presentarse como parte de un linfoma generalizado o como un tumor primario, usualmente relacionado en éste último caso con la tiroiditis de Hashimoto. Las metástasis a la tiroides son raras y usualmente originadas de neoplasias primarias en pulmón, seno y carcinomas de células renales.<sup>12</sup>.

#### *4.5 Evaluación ecográfica de los nódulos tiroideos*

El ultrasonido es una técnica de diagnóstico que se utiliza para producir imágenes dentro del cuerpo, mediante el uso de transductores, los cuales envían ondas sonoras dentro del cuerpo, y estas se reflejan de regreso al transductor desde los tejidos y órganos en el trayecto del haz. Cuando estos ecos llegan al transductor, se generan señales eléctricas que el equipo de ultrasonido convierte en imágenes en escala de grises de los tejidos y órganos, permitiendo de esta manera dar información sobre la morfología y composición de estos<sup>6</sup>. Su amplia disponibilidad ha permitido alcanzar la detección de nódulos tiroideos hasta en el 50% de la población adulta en general, comparado con la detección de sólo el 4-8% por palpación clínica tradicional <sup>13</sup> . La ecografía es la herramienta principal en la selección de los nódulos para determinar la necesidad de realizar biopsia con aguja fina (BACAF) y establecer si su etiología es benigna o maligna. La elección de cuál nódulo debe ser biopsiado basado en sus características ecográficas es especialmente importante y ha sido tópico de extensos estudios. <sup>14</sup>.

El parénquima tiroideo presenta normalmente una ecogenicidad homogénea, media a alta, que permite la detección sencilla de lesiones focales quísticas o sólidas, lo que lo constituye en el método de elección en la evaluación de la patología nodular de la tiroides<sup>6</sup>.

#### *4.5.1 Características ecográficas de benignidad y malignidad en nódulos tiroideos*

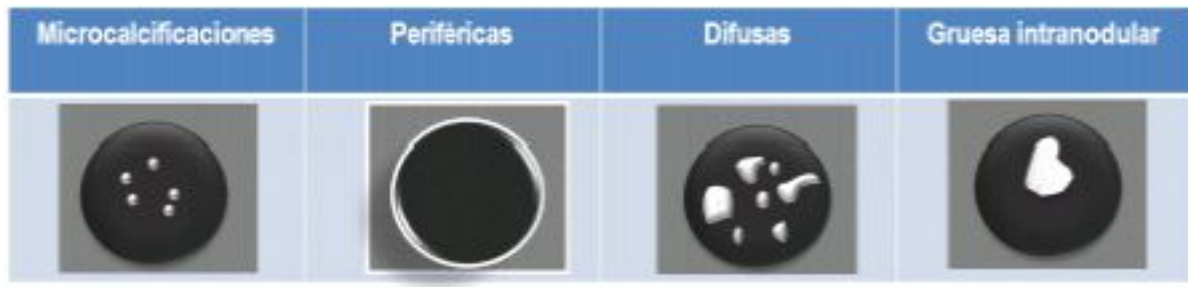Existe un importante solapamiento entre las características de benignidad y malignidad de un nódulo tiroideo, y por lo tanto, no hay ninguna característica por ultrasonido que sea patognomónica. A pesar de ello, si están presentes de manera simultánea una o más características sospechosas, la probabilidad de malignidad aumenta.

Kim et al, reportó la efectividad de la aplicación de los criterios ecográficos de malignidad en los nódulos tiroideos, donde incluía la presencia de microcalcificaciones, márgenes irregulares, hipoecogenicidad, morfología más alta que ancha y aplicó esos criterios encontrando una sensibilidad, especificidad, VPP y VPN de 94%, 66%, 56% y 96%, respectivamente cuando al menos una de las características ecográficas estaba presente<sup>14</sup>.

##### *4.5.1.1 Calcificaciones*

Las calcificaciones se pueden encontrar tanto en nódulos benignos como malignos<sup>15</sup>, sin embargo su tamaño y morfología pueden sugerir su etiología. Pueden ser clasificadas como microcalcificaciones (menores a 2 mm), periféricas anulares (gruesas, alrededor de la superficie del nódulo), gruesa intranodular y difusas<sup>16</sup>. Las microcalcificaciones corresponden patológicamente a cuerpos de Psammoma calcificados, los cuales son típicos del carcinoma papilar. Las macrocalcificaciones por el contrario, están relacionadas con fibrosis y degeneración, y sugieren benignidad. Comparado con nódulos sólidos sin calcificaciones, la presencia de microcalcificaciones incrementa el riesgo de cáncer 3 veces, y las macrocalcificaciones lo incrementan en 2 veces<sup>10</sup>.

**Figura 1.** Esquema de hallazgos asociados a calcificaciones en ecografía tiroidea



Fuente: Elaborado por el autor, 2015

Las microcalcificaciones se han encontrado hasta en el 38% de los carcinomas tiroideos, comparado con el 5.4% en nódulos benignos <sup>17</sup>. Otros estudios que evalúan las microcalcificaciones y el carcinoma papilar, el subtipo histológico más frecuente, han encontrado una alta especificidad (89-08%) pero una sensibilidad baja (20-24%) <sup>7</sup>. Los estudios han encontrado que la detección de microcalcificaciones en nódulos tiroideos es poco común, pero debe ser considerado muy específico de malignidad <sup>18</sup>. Hong Yoo et al, encontraron una especificidad, sensibilidad, VPP y VPN de 85%, 40%, 38% y 86%, respectivamente, con un RR de 3.115 y fue el segundo mejor hallazgo predictivo de carcinoma tiroideo<sup>19</sup>

Las macrocalcificaciones y microcalcificaciones pueden coexistir en un nódulo tiroideo, en especial se ha relacionado con el carcinoma medular. Las calcificaciones periféricas son infrecuentes y puede ser confundidas con un ganglio linfático, y aunque inicialmente se consideró una característica de benignidad, también existen reportes donde la asocian a carcinoma papilar y el carcinoma folicular <sup>10</sup>.

Wu y col, en un reciente estudio encontraron que en 1.137 pacientes con nódulos tiroideos benignos, 414 (36.4%) tenían algún tipo de calcificación prequirúrgica en el ultrasonido. De esos, en 127 pacientes se confirmó la presencia de histológica de calcificación en bloques de parafina. De los 723 pacientes con nódulos benignos sin calcificación en el ultrasonido prequirúrgico, 13 presentaron calcificaciones en las secciones histológicas. También encontró que la sensibilidad del ultrasonido comparado con la histología en nódulos benignos era del 90.7% y la especificidad del 71.31%, sin embargo el valor predictivo positivo fue significativamente diferente para los diferentes tipos de calcificación

(Tabla 1)<sup>20</sup>.

**Tabla 1.** Hallazgo de calcificaciones en Ecografía modo B y cortes en cera-parafina en nódulos tiroideos, según el tipo de calcificación

	Tipo de calcificación <sup>a</sup>						Sig estadística
	Todas	Micr o	Difusas	Periféricas	Solitarias	Mixtas	
<b>Nódulos benignos</b>							
Calcificación en eco-modo B,n	141	189	142	32	14	37	
Calcificación en corte de parafina,n	127	34	49	10	6	28	
Valor predictivo positivo para Eco modo B,%	30,68	17,99	34,51	31,25	42,88	75,68	p<0,01 <sup>b</sup>
<b>Nódulos malignos</b>							
Calcificación en eco-modo B,n	366	294	23	6	2	41	
Calcificación en corte de parafina,n	209	152	18	4	2	33	
Valor predictivo positivo para Eco modo B,%	57,1	51,7	78,26	66,67	100	80,49	p<0,01 <sup>c</sup>
<b>Todos los nódulos</b>							
Calcificación en eco-modo B,n	780	483	165	38	16	78	
Tasa malignidad , %		60,87	13,94	15,79	12,5	52,56	p<0,01 <sup>d</sup>
Calcificación en corte de parafina,n	336	186	67	14	8	61	
Tasa malignidad , %		81,73	26,87	28,57	25	54,1	p<0,01 <sup>e</sup>

a Micro: microcalcificaciones mixtas; más de un tipo de calcificación coexistente

<sup>b</sup>X<sup>2</sup> =51,498, <sup>b</sup>X<sup>2</sup> =18,58, <sup>d</sup>X<sup>2</sup>=133,95, <sup>e</sup>X<sup>2</sup> = 78,870

Fuente: Wu G. DO hyperechoic thyroid nodules on B-ultrasound represent calcification? Journal of international Medical Research. 2013; 41 (3): 848-854.

Adicionalmente Wu y col, demostraron que todos los tipos ultrasonográficos de calcificaciones detectadas estaban asociadas con un incremento en el riesgo de malignidad, pero especialmente con las microcalcificaciones. Sin embargo, desde la perspectiva de screening de cáncer de tiroides estos autores consideran que todos los tipos de calcificaciones deben ser investigadas cuidadosamente<sup>20</sup>.

#### 4.5.1.2 Tamaño del nódulo

En las últimas 2 décadas la palpación manual ha sido ampliamente reemplazada por el ultrasonido en la evaluación de nódulos tiroideos, ya que los nódulos subcentimétricos no son usualmente detectados a la palpación, en comparación con el ultrasonido, el cual demuestra nódulos tan pequeños como de 1 a 2 mm<sup>10</sup>. Sin embargo las guías actuales de la

ATA recomiendan que sólo los nódulos tiroideos mayores a 1 cm deben ser evaluados por su mayor probabilidad de carcinoma <sup>1</sup>

Existe una amplia literatura sobre el tamaño de los nódulos tiroideos y su relación con carcinoma, con análisis cuidadosos que demuestran la mayor probabilidad de malignidad cuando el nódulo es mayor a 2 cm. . En un estudio reciente Shrestha encontró malignidad en 19% de los nódulos de 1 a 3.9 cm y 14% en los nódulos iguales o mayores a 4 cms<sup>21</sup>. Más recientemente Kamran encontró en 9.339 nódulos tiroideos mayores a 1 cm un incremento no lineal en el riesgo de carcinoma cuando éstos eran mayores a 2 cm <sup>22</sup>.

A pesar de lo anterior la literatura del tamaño de los nódulos y el riesgo de malignidad sigue siendo controversial. Sakashita y col al, no fueron capaces de demostrar que el tamaño del nódulo se relacionara con malignidad y por lo tanto estos autores recomiendan que ésta característica ecográfica no sea incluido dentro de los criterios de malignidad <sup>23</sup>. McHenry y col ,por su parte, evaluaron 1023 pacientes con nódulos tiroideos, de los cuales 673 fueron llevados a cirugía, con un promedio de 4.4 +2.4 cm para nódulos benignos y 3.3+2 cm para nódulos malignos y concluyen que ésta no es una característica ecográfica útil para recomendar o no la biopsia con aguja fina <sup>24</sup>.

Existen además estudios que han establecido una estrecha relación de los nódulos tiroideos de gran tamaño con el carcinoma folicular, en comparación con los otros subtipos histológicos <sup>23</sup>.

#### *4.5.1.3 Cambio de tamaño del nódulo en su seguimiento*

No existe un claro consenso sobre la definición de crecimiento de un nódulo tiroideo. De acuerdo a las guías de la ATA el crecimiento es un incremento en el 20% del diámetro del nódulo, lo cual requiere incremento mínimo en 2 o más dimensiones de al menos 2 mm, lo que significa un crecimiento de al menos el 50% de su volumen<sup>1</sup>. Algunos grupos sin embargo prefieren un incremento de solo 15% para definir crecimiento , aunque con un mayor sesgo interobservador, especialmente para los incrementos de volumen menores al 50% <sup>25</sup> . Moon Won y col, recomiendan definir el crecimiento de un nódulo cuando se produce un incremento mayor al 20% del diámetro o del 50% de su volumen <sup>25</sup>.

Los nódulos que incrementan su tamaño son sospechosos de malignidad; aunque incluso un 90% de los nódulos benignos pueden presentar incremento en su volumen de hasta el 15%

<sup>25</sup>. El rápido crecimiento de los nódulos tiroideos se ha asociado con carcinoma anaplásico, linfoma y sarcoma <sup>25</sup>, además las lesiones con un muy rápido crecimiento de unas pocas horas, probablemente poseen un componente hemorrágico, el cual es más frecuente encontrado en nódulos malignos comparados con los benignos <sup>10</sup>

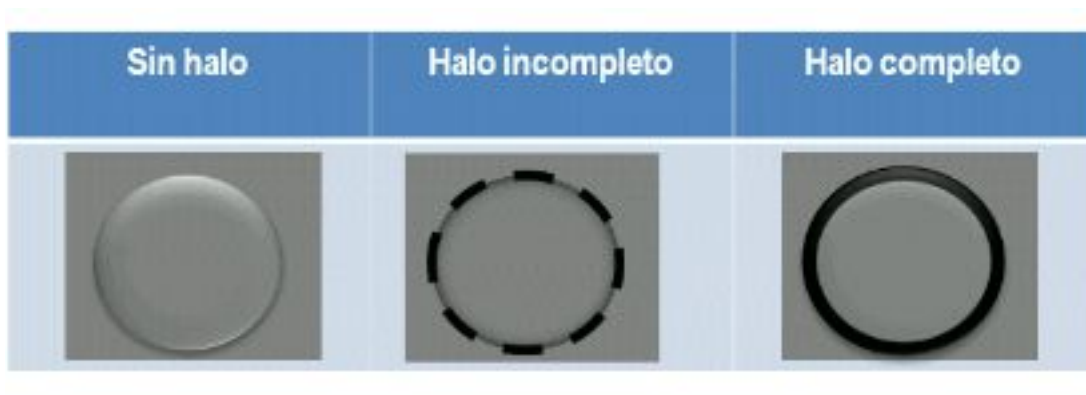
#### 4.5.1.4 Morfología más alto que ancho

Varios grupos han asociado esta característica de los nódulos tiroideos con carcinoma tiroideo diferenciado <sup>26</sup>. La mayoría de estos estudios han definido como morfología más alta que ancha cuando el radio del diámetro anteroposterior comparado con el diámetro transversal es mayor a 1 <sup>26</sup>. Moon HJ y col, encontraron una sensibilidad, especificidad y VPN de 58%, 83% y 84.8% respectivamente, para ésta característica ecográfica <sup>26</sup>.

#### 4.5.1.5 Halo hipoecoico

Los nódulos tiroideos pueden presentarse al examen ecográfico sin halo, con halo incompleto y con halo completo. Tradicionalmente el halo incompleto se ha relacionado con benignidad y el halo completo con malignidad.

**Figura 2.** Esquema de hallazgos asociados con halo en ecografía tiroidea



Fuente: Elaborado por el autor. 2015

El halo histológicamente representa una pseudocápsula de tejido conectivo fibroso o tejido tiroideo y vasos sanguíneos comprimidos, La presencia un halo completo y uniforme alrededor del nódulo sugiere benignidad, con una especificidad del 95%, aunque incluso si el halo es incompleto la probabilidad de benignidad es 4 veces mayor. Sin embargo, la



utilidad de ésta característica ecográfica aún se considera limitada, ya que hasta 15-30% de los nódulos malignos también muestran un halo incompleto <sup>10</sup>

#### 4.5.1.6 Márgenes del nódulo

Los márgenes del nódulo pueden ser descritos como bien definidos, irregulares o mal definidos. En los bien definidos, existe una clara distinción entre el nódulo y el parénquima que lo rodea, por su parte, en los mal definidos la demarcación entre el nódulo y el parénquima glandular normal que lo rodea es pobre. Los márgenes irregulares pueden ser a su vez microlobulados o espiculados; Los márgenes microlobulados y espiculados son sugestivos de malignidad, mientras que márgenes poco definidos y mal definidos pueden ser observados en lesiones nodulares benignas y malignas <sup>10</sup>.

**Figura 3.** Esquema de hallazgos asociados a márgenes del nódulo en ecografía



Fuente: Elaborado por el autor. 2015

Existe una considerable ambigüedad en la interpretación de los márgenes de los nódulos, ya que la distinción entre irregular y poco definido está sujeto al debate, con una variabilidad inter-observador elevada. Sin embargo, a pesar de las variaciones en la interpretación de los márgenes, los contornos nodulares irregulares son útiles marcadores de malignidad con una especificidad de 83-91% y valor predictivo positivo del 81%, con una sensibilidad baja del 48% <sup>10</sup>.

#### 4.5.1.7 Ecogenicidad

La ecogenicidad de un nódulo refleja su arquitectura interna y su contenido. Los nódulos

pueden ser quísticos, sólidos o mixtos. La composición sólida de un nódulo es una característica con una alta sensibilidad para malignidad (69-75%). Sin embargo la mayoría de los nódulos benignos también son sólidos, por lo cual ésta distinción no suele ser útil por sí sola <sup>2</sup>.

La disminución en la ecogenicidad de un nódulo incrementa el riesgo de malignidad; mientras que la mayoría de los nódulos hiperecoicos e isoecoicos son benignos, con una incidencia de malignidad de solo el 4%, la probabilidad de malignidad aumenta hasta el 26% para lesiones hipoecoicas <sup>27</sup>.

Los nódulos malignos, tanto carcinomas como linfomas, típicamente se presentan como lesiones sólidas e hipoecoicas cuando se comparan con el parénquima tiroideo que los rodea. La especificidad y valor predictivo positivo de éste signo es del 92 y 68%, respectivamente <sup>10</sup>.

**Figura 4.** Esquema de hallazgos ecográficos relacionados con ecogenicidad en ecografía tiroidea



Fuente: Elaborado por el autor. 2015

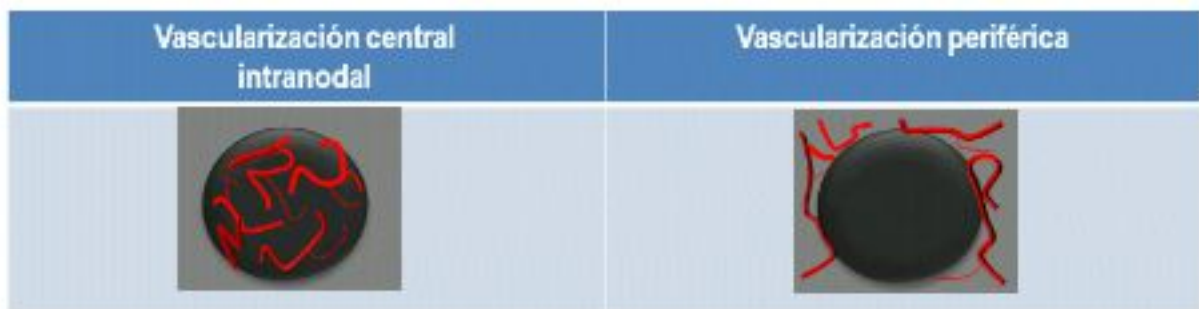
#### 4.5.1.8 Evaluación con Doppler

El Doppler es una herramienta del equipo de ultrasonido que permite evaluar el grado de vascularización en el parénquima tiroideo o en un nódulo, y así inferir su posible etiología<sup>28</sup>. La vascularización de las lesiones malignas por Doppler puede mostrar varios patrones, el más común de estos es la marcada hipervascularización de la lesión intrínsecamente, la cual está definida como un mayor flujo central del nódulo en relación con el parénquima adyacente; y esto ocurre en el 69-74% de patologías malignas <sup>29</sup>. A pesar de ello, no es

específico de malignidad. Frates et al. Encontraron que cerca del 50% de las lesiones con este patrón correspondían a lesiones benignas. El otro patrón es el perinodular o periférico, el cual está definido como la presencia de vascularización en al menos 25% de la circunferencia del nódulo, y se encuentra en el 22% de lesiones malignas<sup>2</sup>.

La especificidad, sensibilidad y valor predictivo positivo de la vascularización intranodal en la detección de malignidad es del 81%, 74% y 24%, respectivamente. A pesar de la premisa que se tenía de que los nódulos completamente avasculares eran con certeza benignos ha cambiado, ya que series grandes han demostrado ausencia de vascularización central hasta en el 20% de nódulos malignos<sup>10</sup>.

**Figura 4.** Esquema de hallazgos en Doppler según vascularización de nódulos tiroideos



Fuente: Elaborado por el autor. 2015

Algunos estudios han encontrado que el patrón de vascularización presenta un elevado valor predictivo positivo para lesión maligna, siempre y cuando se encuentren otros hallazgos ecográficos simultáneamente en escala de grises<sup>19</sup>, sin embargo Moon Jung y col., no encontraron que el patrón de vascularización por Doppler de manera aislada o combinada con ecografía en escala de grises fuera una herramienta útil en predecir la naturaleza benigna o maligna de un nódulo tiroideo<sup>29</sup>.

Algin y col., encontraron en un estudio que la aplicación del Doppler y el patrón de vascularización no eran herramientas útiles en la diferenciación de nódulo tiroideo benigno y maligno, sin embargo ellos encontraron que el análisis de los índices de Resistencia e Índices de pulsatibilidad son elementos de valor en la predicción de la naturaleza benigna o maligna de los nódulos<sup>30</sup>.

#### 4.5.1.9 *Evaluación con elastografía*

La elastografía es una aplicación adicional del ultrasonido que ha emergido como un método no invasivo en la evaluación de la dureza de los tejidos. Este procedimiento mide el grado de deformación de los tejidos bajo la influencia de una fuerza exterior (ejercida por la presión del transductor de ultrasonido), con la premisa de que el tejido elástico se deforma más fácilmente y los tejidos más duros los hacen menos, infiriendo su probable naturaleza benigna o maligna <sup>31</sup>.

Moon Jung y col, evaluaron el papel de la elastografía sola y en combinación con ultrasonido convencional, demostrando un desempeño inferior en la diferenciación entre nódulos benignos y malignos cuando se comparó con el ultrasonido convencional; por lo tanto no recomiendan la elastografía como herramienta útil en la evaluación de los nódulos tiroideos <sup>32</sup>.

#### 4.6 *Biopsia por Aspiración con Aguja Fina en Nódulos Tiroideos*

La biopsia por aspiración con aguja fina de los nódulos tiroideos es un procedimiento mínimamente invasivo y seguro, que es generalmente realizado en los pacientes de manera ambulatoria. El ultrasonido permite la visualización en tiempo real de la aguja en el interior de la lesión y por lo tanto facilita la biopsia de pequeños nódulos no palpables, e incluso en lesiones palpables <sup>14</sup>.

##### 4.6.1 *Indicaciones*

Tradicionalmente, la principal indicación de una biopsia de tiroides es la presencia de un nódulo tiroideo. Kim y col, recomiendan realizar biopsia del nódulo cuando esté presente al menos una de las siguientes características: Marcada hipoecogenicidad, márgenes irregulares o microlobulados, microcalcificaciones o morfología más alta que ancha, independiente del tamaño del nódulo<sup>33</sup>. Por su parte, La sociedad de Radiólogos en Ultrasonido han recomendado que el BACAF debe ser considerado en todos los nódulos solidos mayores a 1 cm si están asociados a microcalcificaciones o mayores a 1.5 cm si se asocian a macrocalcificaciones (Tabla 2)<sup>2</sup>. De acuerdo a las guías de la Asociación Americana de Endocrinología se recomienda de BACAFa cualquier nódulo hipoecoico con al menos algunas de las siguientes características: Márgenes irregulares, morfología más

alta que ancha y presencia de microcalcificaciones.<sup>27</sup>.

**Tabla 2.** *Indicaciones para realizar BACAF según Consenso de la sociedad de radiología*

RECOMENDACIONES DE BACAF DE NÓDULOS TIROIDEOS PARA MANEJO PARA NÓDULOS MAYORES A 1 CM			
Consenso de la Sociedad de Radiología	Guías de la Asociación Americana de Endocrinología		
	Conducta	Características ecográfica	Tamaño
<i>Microcalcificaciones</i>	Considerar BACAF si es mayor a 1 cms	Nódulo con alguna característica ecográfica sospechosa	Mayor a 5 mm
<i>Sólido o macrocalcificaciones</i>	Considerar si es mayor a 1.5 cms	Adenomegalias cervicales sospechosas	Todos los tamaños
<i>Mixto: Sólido y quístico</i>	Considerar si es mayor a 2 cms	Microcalcificaciones	Mayores a 1 cms
<i>Ninguno de los anteriores, pero con un crecimiento sustancial de su tamaño</i>	Considerar BACAF	Nódulo hipoeecóico	Mayor a 1 cms
<i>Quístico y sin otra característica de las anteriores</i>	BACAF probablemente no es necesario	Nódulo hipereecóico	Mayor de 1-1.5 cms

Fuente: Frates MC. Management of thyroid nodules detected at US. Society of radiologists in ultrasound consensus conference statement. Radiology 2005; 237:794 -800

En 2009, la ATA publicó sus propias guías en el manejo del nódulo tiroideo, en las cuales recomiendan la realización de BACAF a nódulos incluso menores a 1 cm cuando presenta alguna característica ecográfica sospechosa o el paciente presenta historia de alto riesgo (exposición a radiación ionizante, antecedente familiar de carcinoma tiroideo (Tabla 3)<sup>1</sup>.

**Tabla 3.** *Recomendaciones de la Asociación Americana de Tiroides para Biopsia con*

*Aguja Fina de los Nódulos Tiroideos.*

<b>Características clínicas y ecográficas de los nódulos tiroideos y Recomendaciones para realización de Biopsia con Aguja Fina</b>		
<i>Característica clínica o ecográfica del nódulo</i>	<i>Tamaño recomendado para Biopsia con Aguja Fina</i>	
<b>Historia de Alto Riesgo*</b>		
Nódulo CON alguna característica ecográfica sospechosa**	>5 mm	Recomendación A
Nódulo SIN características ecográficas sospechosas**	>5 mm	Recomendación I
Ganglios cervicales anormales	Todos	Recomendación A
Microcalcificaciones presentes en el nódulo	1 cm	Recomendación B
<b>Nódulo sólido</b>		
hipoecoico	>1 cm	Recomendación B
Iso o hipoecoico	1-1.5 cm	Recomendación C
<b>Nódulo mixto : Sólido y quístico</b>		
CON alguna característica ecográfica sospechosa	1.5-2.0 cm	Recomendación B
SIN características ecográficas sospechosas	2.0 cm	Recomendación C
Nódulo completamente quístico	NO requiere	Recomendación E
	<b>BACAF</b>	

\*Historia de Alto riesgo incluye familiares de primer grado con carcinoma tiroideo, antecedente de exposición a radiaciones ionizantes.

\*\*Características ecográficas sospechosas: Microcalcificaciones, hipoecoico, vascularización central intranodular, márgenes irregulares, morfología más alta que ancha-

Fuente: Cooper D. Revised American Thyroid Association management guidelines for patients with nodules and differentiated thyroid cancer. *Thyroid* 2009; 19 (11): 1167-1176.

En un estudio de Ahn SS y col., encontraron que para todos los nódulos, la precisión diagnóstica con los criterios de Kim y de la Asociación de Endocrinología era mayor que con los criterios de la Sociedad de Radiólogos en Ultrasonido, recomendando el uso de los criterios de Kim por su mayor sensibilidad (92%) o los de la Asociación de Endocrinología por su mayor especificidad (94%), en comparación con la baja sensibilidad y especificidad de los criterios de la Sociedad de Radiología en Ultrasonido (S:71% y E:41.9%).<sup>34</sup>

#### 4.6.2 Manejo previo al procedimiento

Se debe obtener un consentimiento informado previo al procedimiento, explicando las posibles complicaciones relevantes del procedimiento como el desarrollo de un hematoma cervical, el cual es una complicación excepcionalmente rara. Se deben solicitar pruebas

coagulación y el paciente debe ser cuidadosamente interrogado sobre ingesta de terapia anticoagulante o antiagregante <sup>14</sup>.

#### *4.6.3 Preparación y posicionamiento del paciente*

El paciente es colocado en posición supina con el cuello ligeramente hiperextendido. Después de que la lesión es localizada, se realiza limpieza de la piel con yodopovidona al 10%. Se cubre el transductor con protector estéril y se procede a inyectar anestesia local con xilocaína al 1% (1-2ml) en la piel y el tejido célula subcutáneo del área seleccionada. El transductor es colocado directamente sobre la lesión y se procede a introducir una aguja de 22 G conectada a una jeringa de 10 cc hasta el interior de la lesión bajo visión ecográfica en tiempo real. Se dan instrucciones precisas para que el paciente no degluta ni hable durante la inserción de la aguja. Posteriormente se aspira continuamente mientras se realizan movimientos repetidos de la aguja en el interior de la lesión. El material obtenido es colocado en láminas porta-objetos y fijado con alcohol etílico al 95%. La jeringa es lavada con solución salina para obtener material remanente <sup>14</sup>

La biopsia con aguja fina es el método más preciso en el diagnóstico de la etiología de los nódulos tiroideos, pero su valor está limitado cuando los resultados citológicos son inconclusos o las muestras tienen una calidad inadecuada para su interpretación. Más interesante aún, es el hecho, de que Cibas y col, recientemente encontraron informes de biopsias reportadas como insatisfactoria, con una concordancia de sólo 64% interobservador y del 74.7% intra-observador<sup>35</sup>. Por lo tanto el papel de las características ecográficas y clínicas no sólo deben ser consideradas en la determinación de cuáles nódulos requieren biopsia, sino también se constituyen en elementos importantes de soporte en la decisión final del manejo preoperatorio<sup>36</sup>.

#### *4.7 Evaluación citopatológica*

La evaluación patológica puede ser realizada en el sitio de la biopsia o las muestras pueden ser transportadas al laboratorio. La presencia de al menos 6 grupos de células foliculares benignas, con cada grupo con al menos 10 células, se requiere para que un espécimen sea considerado como adecuado y benigno por clasificación Bethesda <sup>37</sup>.

En el 2007 se creó el sistema Bethesda, una clasificación de 6 niveles para el reporte citológico de las biopsias de los nódulos tiroideos por BACAF. Las 6 categorías, las cuales

están asociadas con el porcentaje de riesgo de malignidad (Tabla 4), son: No diagnosticas (1-4%), benigna (0-3%), atipia de significado incierto o lesión folicular de significado incierto (5-15%), neoplasia folicular (15-30%), sospechosa de malignidad (60-75%) y maligna (97-99%). De esas 6 categorías los reportes de No diagnóstica corresponden al 7-10%, benignas del 60-70% y malignas del 3-8% del total de las biopsias<sup>38</sup>.

**Tabla 4.** Estratificación del Riesgo y Guías de manejo por Categorías del Sistema Bethesda en el Reporte Citopatológico de tiroides

Categoría	Descripción de la	Riesgo de	
Diagnóstica	Categoría diagnóstica	Malignidad%	Manejo Indicado
I	No diagnóstica o Insatisfactoria	1-4	Repetir BACAF
II	Benigno	0-3	Seguimiento clínico
III	Atipia o lesión folicular de significado incierto	5-15	Repetir BACAF
IV	Neoplasia folicular o sospecha de neoplasia folicular	15-30	Lobectomía
V	Sospecha de malignidad	60-75	Tiroidectomía
VI	Maligna	97-99	Tiroidectomía

**Fuente:** Heller MT. Correlation of ultrasound findings with Bethesda cytopathology classification for thyroid nodules fine-needle aspiration: A primer for radiologists. AJR 2013; 201:W487-W494

#### 4.8 Estado del Arte

En una reciente revisión sistemática y meta-análisis que incluyó 41 estudios publicado por Campanella y col, se cuantificó el riesgo de carcinoma tiroideo con cada una de las características clínicas y ecográficas sospechosas en 26.678 nódulos tiroideos, encontró que el mayor riesgo se encontraba en los nódulos con morfología más alta que ancha (OR : 10.15), ausencia de halo hipoecoico (OR 7.14), la presencia de microcalcificaciones (6.76) y una historia familiar de cáncer de tiroides (2.29)<sup>36</sup> todos con resultados significativos (p<0,05).



Lee y col, por su parte encontraron que la precisión del ultrasonido en la detección de nódulos malignos en la tiroides es más alta cuando el estudio ecográfico se clasifica como maligno, sospechoso de malignidad, limítrofe, probablemente benigno o benigno, en base a la presencia aislada o agrupada de ciertas características ecográficas (tabla 5) <sup>40</sup>.

**Tabla 5.** Comparación de diagnóstico por ultrasonido y resultados citopatológicos

<b>Parte A. Comparación de Diagnóstico por ecografía y resultados citopatológicos</b>					
<b>Clasificación por ecografía</b>	<b>Resultados citopatológicos</b>				
	<b>Maligno</b>	<b>Benigno</b>	<b>Total</b>		
Maligno	52	0	52		
Sospecha de malignidad	10	6	16		
Límite (borderline)	4	19	23		
Probablemente benigno	3	15	18		
Benigno	3	79	82		
Total	72	119	191		
<b>Parte B. Índices diagnósticos para categorías de ecografías individuales</b>					
	<b>Sensibilidad</b>	<b>Especificidad</b>	<b>VPP</b>	<b>VPN</b>	<b>Exactitud</b>
	(%)	(%)	(%)	(%)	(%)
Maligno	52/72 (72)	119/119 (100)	52/52 (100)	119/139 (86)	171/191 (90)
Sospecha de malignidad	10/72 (14)	113/119 (95)	10/16 (63)	113/175 (65)	123/191 (64)
Límite (borderline)	19/119 (16)	68/72 (64)	19/23 (83)	68/168 (41)	87/191 (46)
Probablemente benigno	15/119 (13)	69/72 (96)	15/18 (83)	69/173 (40)	84/191 (44)
Benigno	79/119 (66)	69/72 (96)	79/82 (96)	69/109 (63)	148/191 (78)

Fuente: : Lee YH. Differentiation between benign and malignant solid thyroid nodules using an US classification system. Korean J Radiol 2011; 12(5): 559-567

Los nódulos tiroideos pueden mostrar un patrón ecográfico muy diverso , por lo cual muchas ocasiones dificulta una segura catalogación con respecto a su malignidad. Por ello, Horvath et al., en el 2009 propusieron un sistema de evaluación de los Nódulos tiroideos denominado TI-RADS (Thyroid Imaging Reporting and Data System), similar al sistema BI

-RADS utilizado en mamografía<sup>41</sup>; y posteriormente modificado por Kwak et al., quienes basaron la clasificación de los nódulos tiroideos en el número de características ecográficas presentes<sup>42</sup> y actualmente es recomendado su uso en la mayoría de la literatura médica.

**Tabla 6.** *Clasificación TI-RADS de los nódulos tiroideos basada en una escala de puntuación acorde a los criterios ecográficos de malignidad*

<i>Clasificación</i>	<i>Características ecográficas de malignidad</i>	<i>Descripción</i>
TI-RADS 1	Ninguna	Tiroides normal
TI-RADS 2	Ninguna	Nódulos benignos (0%) riesgo de malignidad
TI-RADS 3	Ninguna	Nódulos probablemente benignos (Menos del 5% riesgo de malignidad)
TI-RADS 4		
4 <sup>a</sup>	1	-Nódulos de identidad incierta (5-10% riesgo de malignidad)
4b	2	-Nódulos sospechosos (10-50% riesgo de malignidad)
4c	3 o 4	-Nódulos muy sospechosos (50-85% riesgo de malignidad)
TI-RADS 5	5 o más	Nódulos probablemente malignos (Más de 85% riesgo de malignidad)
TI-RADS 6		Malignidad ya detectada por biopsia o punción

Fuente: Kwak JY: Thyroid Imaging Reporting and Data System for US features of nodules: A step in establishing better stratification of cancer risk. Radiology 2011; 260 (3): 892-899.

## 5. Objetivos

### 5.1 *Objetivo general*

Establecer la concordancia entre el estudio citopatológico y la ecografía para detectar malignidad en nódulos tiroideos.

### 5.2 *Objetivos específicos*

- Caracterizar la población con nódulos tiroideos Diciembre de 2012 y Mayo del 2014
- Identificar la frecuencia de los diferentes tipos de nódulos tiroideos malignos en la población de estudio
- Valorar las características de los subtipos histológicos de las lesiones tiroideas
- Identificar la relación existente entre cada tipo de patrón de vascularización con el subtipo histológico de las lesiones malignas
- Evaluar la sensibilidad, especificidad, VPP, VPN y exactitud de las características ecográficas de los nódulos tiroideos para el diagnóstico de malignidad.

## 6. Metodología

### 6.1 Tipo y diseño de estudio

Es un estudio descriptivo de concordancia con un estudio de pruebas diagnósticas anidadas para comparar el resultado del estudio citopatológico de pacientes con nódulos tiroideos y las características ecográficas que sugieren malignidad, así como la capacidad de la ecografía para su diagnóstico. Se evaluaron todos los pacientes con nódulos tiroideos que presentaron alguna característica ecográfica sospechosa y a quienes se les indicó realización de biopsia que se atendieron en la Fundación Cardioinfantil entre Diciembre de 2012 y Mayo del 2014. Se revisaron las historias clínicas para evaluar las características encontradas en la ecografía, con el fin de determinar su concordancia con la presencia de malignidad o benignidad de la lesión.

Estos datos se tabularon y analizaron en términos de concordancia y sensibilidad, especificidad, VPP, VPN y exactitud de la prueba.

### 6.2 Población en estudio

Universo: Pacientes con lesiones tiroideas atendidas en la Fundación Cardioinfantil de Bogotá

Población accesible: Pacientes con nódulos tiroideos con sospecha de malignidad en la Fundación Cardioinfantil de Bogotá con estudio citopatológico confirmatorio y ecografía en modo B preoperatoria realizada en la institución

Población objeto: Pacientes con nódulos tiroideos con sospecha de malignidad e indicación de biopsia en la Fundación Cardioinfantil de Bogotá con estudio citopatológico confirmatorio y ecografía preoperatoria realizada en la institución entre las fechas de Diciembre de 2012 y Mayo del 2014.

Tipo de muestreo: Consecutivo por conveniencia

Cálculo de la muestra: Se calculó una muestra estadísticamente significativa para el estudio de pruebas diagnósticas anidado.

Teniendo en cuenta los datos del estudio, con una sensibilidad esperada de 72% y

especificidad esperada de 100%, un nivel de confiabilidad de 95% y precisión mínima y máxima de 44 y 90% respectivamente se calculó una muestra de 20 pacientes en total. El cálculo estadístico se realizó mediante el programa estadístico EPIDAT de la Organización Panamericana de La Salud

### *6.3 Fuentes de información de datos*

La información se tomó del registro académico manual de los pacientes sometidos a biopsia de tiroides de la Unidad de Consulta externa de Imagenología de la Fundación Cardioinfantil. Cada uno de los informes radiológicos de los procedimientos y las imágenes fueron obtenidos al digitar el número de cédula de cada paciente a través del sistema de archivo de imágenes (PACS) con que cuenta la institución. Los datos de clínicos y el resultado del estudio citopatológico se extrajeron de la historia clínica electrónica de la institución.

### *6.4 Criterios de selección*

#### Criterios de inclusión

- Edad mayores de 18 años
- No distinción de comorbilidades

#### Criterios de exclusión

- Muestras insatisfactorias en estudio histopatológicas
- Antecedente de hormonoterapia tiroidea
- Menores de edad
- Enfermedad Tiroidea Difusa (Bocio, Enfermedad de Graves, Tiroiditis de Hashimoto)
- Pacientes sin reporte citológico en la historia clínica
- Pacientes sin reporte del informe ecográfico o de la biopsia guiada por ecografía

#### Criterios de eliminación

- Población infantil

6.5 Variables

Variable	Definición	Codificación	Tipo de variable
<b>Edad</b>	Es el tiempo transcurrido desde el nacimiento y el día de la realización de la ecografía	Números en años cumplidos	Cuantitativa de razón
<b>Género</b>	Es el género determinado del paciente	1.Femenino 2.Masculino	Cualitativa nominal
<b>Escolaridad</b>	Años cursados	Primaria Secundaria Estudios Superiores	Cualitativa ordinal
<b>Comorbilidad tiroidea</b>	Presencia de patologías tiroideas difusas confirmadas clínicamente o por otros estudios.	SI NO	Cualitativa nominal
<b>Localización del nódulo</b>	Sitio anatómico del nódulo dentro de la glándula tiroides	Lóbulo derecho Istmo Lóbulo izquierdo	Cualitativa nominal
<b>Halo</b>	Imagen en forma de anillo hipoecoico alrededor del nódulo	SI NO	Cualitativa nominal
<b>Tipo de halo</b>	Imagen en forma de anillo hipoecoico alrededor del nódulo	Completo Incompleto No aplica	Cualitativa nominal
<b>Ecogenicidad</b>	Intensidad de brillo de un nódulo con respecto al parénquima tiroideo	Hiperecoico Isoecoico Hipoecoico	Cualitativa nominal
<b>Morfología</b>	Aspecto del nódulo que toma en cuenta las dimensiones en	-Más alto que ancho -Más ancho que alto	Cualitativa nominal

	2 planos. Si en el plano horizontal es más largo que considera más ancho que alto, si en el plano longitudinal su eje es mayor se considera más alto que ancho y si ambos son iguales se considera Igual	-Igual Alto que ancho	
<b>Tamaño</b>	Medida en centímetros de la lesión en el mayor de sus ejes.	Menor a 1 cm De 1-2 cm Mayor a 2 cm	Cualitativa ordinal
<b>Márgenes</b>	Aspecto de la interfase entre el nódulo y el tejido tiroideo que lo rodea.	Bien Definidos Irregulares Mal definidos	Cualitativa nominal
<b>Calcificaciones</b>	Presencia de calcificaciones menores a 2 mm se denominan microcalcificaciones, mayores o iguales a ésta se consideran macrocalcificaciones.	Microcalcificaciones Macrocalcificaciones	Cualitativa nominal
<b>Tipo de calcificaciones macro</b>	Presencia de calcificaciones mayores a 2 mm y las cuales pueden ser de diferentes tipos	-Difusas -Periféricas -Solitaria	Cualitativa nominal
<b>Patrón de vascularización</b>	Graduación subjetiva para determinar si la mayoría de las estructuras vasculares están dentro del nódulo o por fuera de él.	Periférico Intranodular	Cualitativa nominal
<b>Clasificación Bethesda</b>	Es el sistema de reporte citológico aceptado por la mayoría de las sociedades científicas para expresar el	I II III IV	Cualitativa ordinal

	grado de benignidad o malignidad un nódulo tiroideo.	V VI	
<b>Resultado bacaf</b>	Es el resultado reportado por el departamento de patología	Maligno Benigno	Cualitativa nominal
<b>Subtipo histopatológico</b>	Es el resultado reportado por el departamento de patología de la lesión con aguja fina	Papilar Folicular Medular Anaplásico Indeterminado	Cualitativa nominal

#### 6.6. Control de sesgos y errores

Cada reporte de las biopsias guiadas por ecografía de nódulos tiroideos son extraídas al digitar el número de cédula de cada paciente en un servidor de almacenamiento digital, transmisión y descarga de imágenes radiológicas (PACS) con que cuenta la institución. Este sistema cuenta con sistema de seguridad que no permite modificación de los informes radiológicos y enlaza siempre el reporte con las imágenes del procedimiento, lo cual impide la translocación de un informe radiológico con el de otro paciente.

Los equipos con que los que cuenta la institución utilizados en este estudio son de última generación y todos los procedimientos fueron realizados por Radiólogos con entrenamiento mayor a 5 años en la realización de ecografías de tiroides y biopsias de tiroides guiadas por ultrasonido.

Los datos clínicos y reporte de patología fueron extraídos de la historia clínica electrónica (Servinte Clinical Suite), la cual cumple con protocolo HL<sub>7</sub> para las historias electrónicas en seguridad de la información y sigue los lineamientos del ámbito regulatorio colombiano.

#### 6.7 Plan de análisis



Inicialmente se realizará un análisis de la población en términos de normalidad mediante la prueba de Shapiro Wilks.

Posteriormente, y en cumplimiento de los objetivos, se realizará un análisis descriptivo según la naturaleza de la variable, en los casos de variables cualitativas se establecerán proporciones y frecuencias, en los casos de variables cuantitativas se presentarán los estadísticos en términos de medidas de tendencia central y de dispersión, según los objetivos específicos descritos.

Luego, para evaluar la concordancia entre la ecografía en modo B y el estudio histopatológico se considerará el diagnóstico por ecografía como “adecuado para malignidad ” o “no adecuado para malignidad ” según el resultados histopatológico y se interpretará mediante el coeficiente de kappa según el índice de Cohen con su respectiva interpretación:

**Tabla 8.** Interpretación índice de kappa

<b>Índice kappa</b>	<b>Grado de concordancia</b>
Menor 0.0	Nula
Entre 0.00 –0.20	Insignificante
Entre 0.21 –0.40	Pobre
Entre 0.41 –0.60	Moderado
Entre 0.61 –0.80	Bueno
Entre 0.81 –1.00	Casi perfecto

Tomado de: Cohen J. A coefficient of agreement for nominal scales. *Educ Psychol Meas* 1960. 20:37-46

Por último, para evaluar la capacidad de cada una de las características descritas en la ecografía como hallazgos, para el diagnóstico de malignidad se realizará el análisis de sensibilidad, especificidad, VPP y VPN de cada una teniendo en cuenta el estudio citopatológico como patrón de oro y la ecografía el método alternativo. Para su cálculo e interpretación se tendrá en cuenta la siguiente tabla:

**Tabla 9.** Análisis de pruebas diagnósticas patrón de oro vs método alternativo.

Resultado de la prueba	Verdadero diagnóstico	
	Enfermo	Sano
<b>Positivo</b>	Verdaderos Positivos a = (VP)	Falsos Positivos b = (FP)
<b>Negativo</b>	Falsos Negativos c = (FN)	Verdaderos Negativos d = (VN)
$Sensibilidad = \frac{VP}{VP + FN}$		$VPP = \frac{VP}{VP + FP}$
$Especificidad = \frac{VN}{FN + VN}$		$VFN = \frac{VN}{FN + VN}$

Tomado: GayosoDiz; P. Lectura crítica de un artículo sobre diagnóstico. Guías Clínicas 2008; 8 Supl 1: 1

### 6.7. Consideraciones éticas

Según la resolución 8430/93 es un estudio sin riesgos ya que la información fue tomada de registros y no se tendrá ninguna intervención en las pacientes de forma directa para efectos académicos, más allá de los que requiere por su patología.

Se mantuvieron los principios bioéticos beneficencia, no maleficencia, justicia y autonomía en todos los casos no se realizó intervención alguna diferente de la necesaria para su patología de base.

No se obtuvo financiación de ningún tipo

Por la naturaleza del estudio no fue necesario solicitar consentimiento informado

Se mantendrá la confidencialidad de los datos y no se modificar los registros clínicos en pro de la investigación.

El presente trabajo cuenta con el aval de la institución y de la Universidad.

## 7 Aspectos administrativos

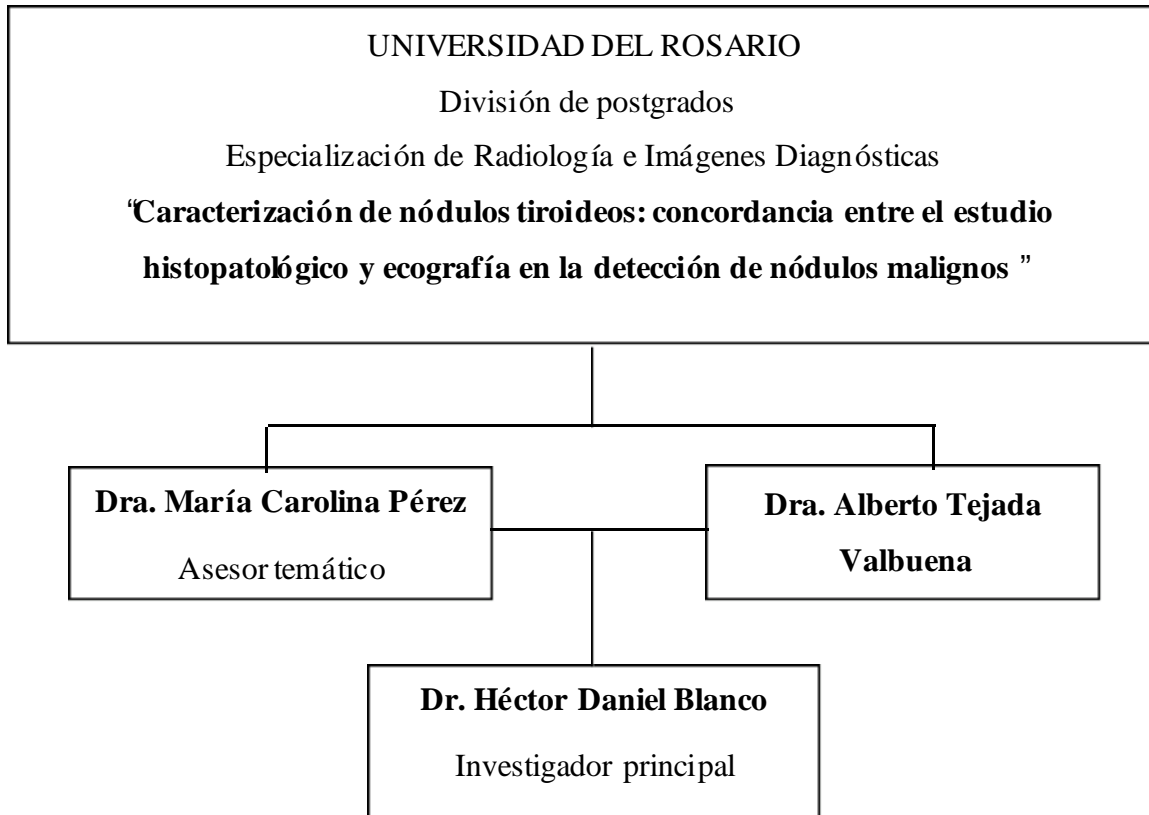### 7.1. Cronograma

Tiempo	2011				2012				2013				2014			
	1er o	2d o	3er o	4t o	1er o	2d o	3er o	4t o	1er o	2d o	3er o	4t o	1er o	2d o	3er o	4t o
Periodos																
Actividades																
Pregunta de Investigación	■															
Revisión Bibliográfica Inicial	■	■	■	■	■	■										
Marco Teórico					■	■	■	■								
Protocolo de Investigación								■	■	■						
Revisión Bibliográfica									■	■	■	■	■			
Análisis de Datos													■	■	■	■
Conclusiones														■	■	
Informe Final																■
Iniciar trámites para publicación																■

7.2. Presupuesto

<i>Ítem</i>	<i>Valor</i>
A. Personal	2.500.000
Asesor metodológico	
B. Equipos	4.500.000
Computador	
Internet	
Impresora	
C. Insumos	1.200.000
Papel	
Tinta	
D. Servicios técnicos	1.000.000
Transcripciones	

7.3. *Organigrama*



## 8. Resultados

Se incluyeron un total de 100 pacientes con nódulos tiroideos con sospecha de malignidad, a quienes se les había indicado realización de Biopsia por Aspiración con Aguja Fina entre Diciembre de 2012 y Mayo del 2014, de los cuales el 43% tuvieron nódulos de naturaleza benigna, 2% de naturaleza indeterminada y 55% malignos, según el estudio citopatológico. La población cumple criterios de normalidad ( $p= 0,33$ )

Las características sociodemográficas de población con nódulos tiroideos se presentan en la siguiente tabla:

**Tabla 10.** *Características sociodemográficas*

	Características	Nódulos benignos N=43*	Nódulos malignos N=55*	Nódulos indeterminados N=2*
Edad	Promedio y DE	51.2 DE 14	51.9 DE 13	67.5 DE 16
	Min-Max	28 - 86	23 - 83	56 - 79
Género	Femenino	41	48	2
	Masculino	2	7	0
Escolaridad	Primaria	5	5	0
	Secundaria	21	29	2
	Universitario	17	21	0
Estrato socioeconómico	1	0	0	0
	2	2	1	1
	3	22	27	1
	4	16	20	0
	5	3	7	0

	6	0	0	0
--	---	---	---	---

\*Teniendo en cuenta que se analizaron 100 pacientes, la cantidad de pacientes n es igual a la proporción encontrada.

El promedio de edad del grupo de pacientes con nódulos benignos fue de 51.2 DE 14 años, en el grupo de pacientes con nódulos malignos el promedio de edad fue 51.9 DE 13 años y en el grupo de pacientes con nódulos indeterminados fue 67.5 DE 16.

La distribución de la población por género, distribuidos por grupos según el hallazgo citopatológico, es la siguiente: Hay una mayor cantidad de mujeres (93%), de las cuales 41% tuvieron nódulos benignos, 48% nódulos malignos y 2% de naturaleza indeterminada. Tan solo 7% corresponden al género masculino, siendo 2 nódulos benignos y 7 nódulos malignos. Sin embargo llama la atención que los hombres presentaron más lesiones malignas que las mujeres

Según la naturaleza de la lesión y el estrato socioeconómico se encontró en nódulos benignos que la mayoría de los pacientes pertenecían al estrato 3 con 22%, seguido de estrato 4 con 16% de los casos, estrato 5 con 3% de los casos, y por último estrato 2 con 2%. En nódulos malignos la distribución fue 27% pertenecen a estrato 3, 20% a estrato 4, 7 % estrato 5 y 1% estrato 2. No se atendieron pacientes de estrato 1 o 6.

Solo 1 paciente presentó otras patologías tiroideas el cual pertenece al grupo de pacientes con masas de naturaleza maligna.

Con el fin de identificar la frecuencia de los diferentes tipos de nódulos tiroideos se presenta su distribución por subtipo citopatológico encontrado:

**Tabla 11.** *Relación de subtipo citopatológico según reporte de patología*

Benigno N=43		Maligno N=55	
Nódulo folicular benigno	37	Carcinoma papilar	44
Bocio quístico	4	Carcinoma folicular	9
Bocio coloide	1	Carcinoma medular	2

Hemorrágico

1

Se excluyeron 2 casos con estudio citopatológico indeterminado.

El subtipo citopatológico más frecuente en los nódulos malignos correspondió al carcinoma papilar (80.0%), seguido por el subtipo folicular con el 16.3% y medular con el 3.6%, muy similar a lo descrito previamente en la literatura. No se encontró ningún caso de carcinoma anaplásico, linfoma primario o lesiones metastásicas.

En cuanto a las características ecográficas de los nódulos, diferenciados por naturaleza de la lesión se encontró lo siguiente:

**Tabla 12.** Características ecográficas de nódulos

Variable	Características	Benigno	Maligno	Indeterminado
Localización	Izquierdo	20	17	1
	Istmo	1	5	0
	Derecho	21	33	1
	Bilateral	1	0	0
Presencia de halo	Si	9	22	0
	No	34	33	2
Ecogenicidad	Hipoecoica	15	39	0
	Isoecoica	17	14	2
	Hipercoica	11	2	0
Tamaño de la lesión	Promedio DE Min-Max	2.0 DE 0.68 0.9 –3.4	2.12 DE 0.64 1.1 –3.9	2.1 DE 1.34 1.2 –3.1
Contornos	Bien definidos	37	33	2
	Mal definidos	6	22	0
Calcificaciones	Si	14	37	1
	No	29	18	1
Características de las calcificaciones	Micro	1	28	0
	Macro	11	5	1
	Periférica	1	1	0
	Difusas	1	3	0
Vascularización de la lesión	Si	37	53	2
	No	6	2	0
Patrón de vascularización	Central	2	33	0
	Periférica	25	5	1
	Mixta	10	15	1



La localización más frecuentemente encontrada fue en el lóbulo tiroideo derecho en 54 pacientes, correspondiendo al 54% de los nódulos, y en el izquierdo en 37 pacientes (37%). Según la naturaleza de la lesión, se encontró 33 nódulos malignos en el lóbulo tiroideo derecho, correspondiendo al 60% de los nódulos malignos, mientras que en el lado izquierdo se presentaron 17 nódulos malignos, correspondiendo al 30%. A nivel del istmo se presentaron 5 casos de nódulos malignos, correspondiendo al 9%.

La presencia de halo hipoecoico se encontró en 22 nódulos malignos. Por otra parte, esta característica sólo se encontró en 9 de 43 nódulos benignos. En 67 casos no se reportó la presencia de halo hipoecoico.

En lo referente a la ecogenicidad de los nódulos, 54 eran hipoecoicos (15 benignos y 39 malignos), 31 eran isoecoicos (17 benignos y 14 malignos) y 13 eran hiperecoicos (11 benignos y 2 malignos).

En cuanto al tamaño de la lesión el promedio en lesiones benignas fue de 2.0 cms con una desviación estándar de 0.68 mm y en los nódulos malignos de 2.1cm con desviación estándar de 0.64mm.

Los contornos bien definidos fueron descritos en 70 pacientes, de los cuales 37 eran benignos y 33 malignos. Los contornos mal definidos se encontraron en 28 pacientes, de los cuales 22 eran malignos y solo 6 benignos.

Las calcificaciones estaban presentes en 51 nódulos (14 benignos y 37 malignos) y no se reportaron en 47 pacientes. El tipo de calcificaciones estaba distribuido así: Microcalcificaciones 29 (1 benigna y 28 malignas); en cuanto a las macrocalcificaciones (11 benignas y 5 malignas), periférica (1 benigna y 1 maligna) y difusas (1 benigna y 3 malignas).

La vascularización fue reportada como presente en 90 nódulos y no fue reportada en solo 8 nódulos. El patrón más frecuente fue el patrón central en 35 casos (2 benignos y 33 malignos), periférica (25 benignos y 5 malignos) y mixta (10 benignos y 15 malignos).

En nódulos malignos se encontraron al menos 3 características ecográficas sospechosas de malignidad en 23 pacientes, en 7 pacientes se encontraron 4 características, 20 pacientes 2

características, 4 pacientes con 1 característica y 1 paciente con 5 características. Por otra parte en nódulos benignos 25 pacientes tenían al menos 1 característica ecografía sospechosa, 3 pacientes 2 características y sólo 1 paciente con una característica.

En cuanto a la relación de cada una de las características ecográficas sospechosas de malignidad y el subtipo citopatológico, se encontró:

El promedio de tamaño fue más grande en el subtipo folicular, con un promedio de 2,9 cms. La presencia de microcalcificaciones estaba descrita en el 63% de los carcinomas papilares, y esta característica no se encontró en ningún otro subtipo citopatológico. Los contornos mal definidos fueron descritos en 22 de los 44 casos del subtipo papilar, correspondiendo al 50%, y tan sólo en 1 de los 9 del subtipo folicular (11%).

Para identificar la relación existente entre cada tipo de patrón de vascularización con el subtipo histológico de las lesiones malignas se describen en la siguiente tabla:

**Tabla 13.** *Relación del patrón de vascularización con el subtipo histológico de las lesiones malignas*

	Carcinoma papilar N=44	Carcinoma folicular N=9	Carcinoma medular N=2
Central	50.0 (22)	100.0 (9)	100.0 (2)
Periférica	11.3 (5)	0.00 (0)	0.00 (0)
Mixta	34.0 (15)	0.00 (0)	0.00 (0)

Con el fin de calcular la capacidad de las principales características para detectar malignidad, según los hallazgos en ecografía se presentan los valores de sensibilidad, especificidad, valor predictivo positivo y negativo de cada una de ellas:

Presencia de Halo: Sensibilidad de 40%, especificidad de 79% y valor predictivo de 70%.

Hipoecogenicidad: Sensibilidad del 70%, especificidad 65%, valor predictivo positivo 72%

y valor predictivo negativo de 63%

Contornos mal definidos: Sensibilidad de 40%, especificidad de 86%, valor predictivo positivo de 78% y valor predictivo negativo de 50%.

Presencia de Microcalcificaciones: con una sensibilidad de 75%, especificidad de 92%, valor predictivo positivo de 96% y valor predictivo negativo de 59%.

Al realizar el análisis de concordancia para detección de malignidad por ecografía se encontró una pobre concordancia (índice kappa 0,55) con resultados estadísticamente significativos ( $p=0,001$ )

No presencia de Halo: Índice kappa de 0.60 moderada correlación

Ecogenicidad hipoecoica: Índice kappa de 0.70 buena correlación

Contornos mal definidos: Índice kappa de 0.40 pobre correlación

Presencia de Microcalcificaciones: Índice kappa 0.50 moderada correlación

## 9. Discusión

Los nódulos tiroideos son lesiones muy frecuentes en el parénquima tiroideo, presentes hasta en el 50% de la población en general, sin embargo, solo 7% de los pacientes que consultan por nódulos tiroideos son malignos<sup>8</sup>. La ecografía es el método de evaluación inicial de todos los nódulos tiroideos. Basados en la presencia o ausencia de determinadas características ecográficas en los nódulos tiroideos, el médico radiólogo puede recomendar la conducta de manejo a seguir, considerando la probabilidad de malignidad, basado en las características más importantes a tener en cuenta en la evaluación ecográfica de un nódulo tiroideo, las cuales son la presencia de calcificaciones, el tamaño, la ecogenicidad del nódulo, los márgenes, la morfología y el patrón de vascularización.

A pesar de que se han desarrollado múltiples guías y consensos en cada una de las sociedades científicas interesadas en el manejo de los nódulos tiroideos, ninguna de ellas ha logrado amplia aceptación y uso. Lo anterior, probablemente debido a la relativa complejidad de éstas guías y debido especialmente a la publicación permanente de estudios que ponen en duda la validez de cada una de las características ecográficas utilizadas en las guías.

En la actualidad los esfuerzos por unificar guías y criterios han llevado a la aceptación de algunas características que deben ser reportadas en el estudio ecográfico de un nódulo tiroideo, debido a su fuerte asociación con malignidad: Presencia de microcalcificaciones, hipocogenicidad, vascularización central y márgenes irregulares o mal definidos.

En nuestro estudio encontramos que la mayoría de nódulos tiroideos benignos y malignos afecta a la población de sexo femenino (93%) y sólo 7% al sexo masculino, sin embargo la presencia de nódulos malignos era mucho mayor en hombres que en mujeres (77% vs 38%), contrario a lo encontrado en la literatura, donde reportan mayor presencia de nódulos malignos en mujeres.

Las microcalcificaciones fueron reportadas en 29 estudios ecográficos, de los cuales 28 correspondían a nódulos malignos y sólo 1 en nódulos benignos, lo cual nos aporta una Sensibilidad, Especificidad, VPP y VPN para malignidad del 75%, 92%, 96% y 59%,

respectivamente. Estos hallazgos fueron ligeramente superiores a lo encontrado en la literatura, donde reportan sensibilidad del 40% y especificidad del 85%<sup>18</sup>. Igualmente, se encontró una mayor asociación de microcalcificaciones con el subtipo de carcinoma papilar, similar a lo reportado en estudios previos<sup>17</sup>.

Previamente se describió que una de las características ecográficas que presentaba asociación con nódulos tiroideos malignos era la morfología más alta que ancha<sup>36</sup>, lamentablemente, ésta no fue reportada en ninguno de los informes radiológicos. Similar a lo anterior, la presencia de halo hipoecoico incompleto o completo, otra característica asociada a malignidad, sólo se reportó en 31 de los 100 informes radiológicos.

En nuestra investigación la hipoecogenicidad del nódulo, los márgenes mal definidos o irregulares y el patrón de vascularización central presentaron un valor predictivo positivo para malignidad del 72%, 78% y 80%, respectivamente, similar a los reportes de la literatura<sup>34</sup>, lo que pone de manifiesto su utilidad en la evaluación de los nódulos tiroideos.

En cuanto al tamaño de la lesión el promedio en lesiones benignas fue de 2.0 cms con una desviación estándar de 0.68 mm y en los nódulos malignos de 2.1cm con desviación estándar de 0.64mm; por lo tanto no encontramos diferencias estadísticamente significativas en los 2 grupos, contrario a lo referido en algunos estudios, donde se expone un incremento no lineal de la probabilidad de malignidad en nódulos mayores a 2 cms<sup>22</sup>.

En un esfuerzo por estimar la probabilidad de malignidad, basado en el número de características ecográficas presentes sospechosas de malignidad, se diseñó la clasificación TI-RADS. En este sistema de reporte los nódulos con una sola característica ecográfica presente tenían un 5-10% de riesgo de malignidad, 2 características ecográficas con un 10-50% riesgo de malignidad, 3 o 4 características un 50-85% riesgo de malignidad, y en caso de 5 o más características la probabilidad de malignidad es superior al 85%. Nuestro estudio encontró que todos los nódulos con 3, 4 o 5 características eran malignos, con 2 características 20 nódulos malignos y sólo 3 benignos y con una característica sólo se encontraron 1 nódulo maligno y 25 benignos. Estos resultados avalan la utilidad de éste sistema de reporte en los casos que 2 o más características están presentes, sin embargo en el caso de 1 sola característica su utilidad no está probada.

Basados en el número de características presentes en los nódulos tiroideos malignos, consideramos que la utilidad del sistema TI-RADS es una herramienta que permite al médico radiólogo y el médico tratante, ofrecer al paciente una información más precisa sobre la posible naturaleza de su lesión, especialmente cuando están presentes al menos 2 características. Por lo anterior, consideramos de considerable importancia la implementación del sistema TI-RADS en nuestra institución e incentivar su uso por parte de los médicos referentes.

Desafortunadamente nuestro estudio presenta como principal limitación la ausencia en los reportes ecográficos de algunas características de los nódulos tiroideos que tienen asociación con malignidad (Presencia de halo hipoecoico completo y morfología más alta que ancha), lo que no nos permite establecer la relevancia de esta característica. De igual manera, no se cuenta en la institución en donde se realizaron los estudios con la aplicación de elastografía, la cual es objeto de investigación por el papel que podría desempeñar en la identificación de nódulos malignos.

En conclusión, creemos que la ecografía en la evaluación inicial de nódulos tiroideos, con un índice de kappa de 0.55, es una herramienta útil por su inocuidad, accesibilidad y ausencia de radiación, sin embargo es de vital importancia que el personal que realiza el estudio ecográfico conozca cada una de las características ecográficas asociadas a malignidad, y la importante repercusión que condiciona la presencia de éstas características en el informe radiológico. Se recomienda la aplicación del sistema Ti-RADS para la evaluación de todo estudio ecográfico de los nódulos tiroideos. Se requieren estudios más amplios que aporten más evidencia sobre el verdadero papel de la ecografía en el estudio de los nódulos tiroideos.

## **10. Conclusiones y recomendaciones**

A pesar de la baja moderada concordancia entre el estudio por ecografía de los nódulos tiroideos y el estudio citopatológico (0.55), el estudio ultrasonográfico es aún la principal ayuda diagnóstica en la evaluación inicial de los nódulos tiroideos.

La característica ecográfica aislada más útil de los nódulos tiroideos asociada con malignidad es la presencia de microcalcificaciones con una sensibilidad de 75%, especificidad de 92%, valor predictivo positivo de 96% y valor predictivo negativo de 59%.

La probabilidad de malignidad de un nódulo tiroideo aumenta cuando están presentes al menos 2 características ecográficas asociadas a malignidad, lo que avala la implementación del sistema TI-RADS.

El personal que realiza los estudios ecográficos desconoce en parte la importancia de reportar en el informe radiológico la presencia o ausencia de cada una de las características ecográficas que se han relacionado con la probabilidad de malignidad en un nódulo tiroideo.

Como recomendaciones se consideran: Las estrategias propuestas para aumentar la concordancia ecografía-citología, incluyen incluir guías o estándares en cada uno de los informes radiológicos para lograr una mayor uniformidad, que permita evaluar cada una de las características ecográficas, sin riesgo de omitir su presencia o ausencia. Además se debe promover la implementación del sistema de clasificación TI-RADS, lo cual permitirá obtener una herramienta más objetiva para definir la conducta de manejo de un nódulo tiroideo.

Por último, a pesar de que aún es objeto de estudio, consideramos que las nuevas aplicaciones asociadas a la ecografía, como el estudio por elastografía, son herramientas adicionales que podrían brindar un beneficio adicional en el manejo de los nódulos

tiroideos.



## 11. Bibliografía

1. Cooper D. Revised American Thyroid Association management guidelines for patients with nodules and differentiated thyroid cancer. *Thyroid* 2009; 19 (11): 1167-1176.
2. Frates MC. Management of thyroid nodules detected at US. Society of radiologists in ultrasound consensus conference statement. *Radiology* 2005; 237:794-800
3. Kim HC, Incidental thyroid lesions identified by ultrasound in patients with Non-thyroidal head and neck cancer. *Acta Radiologica*. 54 (10), 1153-1158
4. Wang HL, Application of Real-time Ultrasound Elastography in Diagnosing Benign and Malignant Thyroid Solid Nodules. *Cancer Biol Med* 2012; 9: 124-127
5. Bonavita Jhon. Pattern Recognition of Benign Nodules at Ultrasound of the Thyroid: Which Nodules Can Be Left Alone? *AJR* 2009; 193:2017-213
6. Rumack CM. Diagnóstico por ecografía: 4 Edición. Marban libros. Vol 2: 703-727.
7. Lee Stephanie. Microcalcification and Intranodular Coarse Calcification are often found on preoperative ultrasounds of papillary Thyroid Carcinoma. *Clin Thyroidolo* 2012; 24:2-3
8. Hughes DT. The most common thyroid cancer is -1cm in a +45 year old, but not all small cancers are significant. *Clin Thyroidolo* 2011; 23:10-14
9. Mukasa K. Ultrasonography may detect malignant nodules in patients with Hashimoto's disease. *Thyroid* 2011; 21-37
10. Anil Gopinathan. Thyroid Nodules: Risk stratification for malignancy with ultrasound and guided biopsy. *Cancer Imaging* 2011; 11: 209-223
11. Coquia SF. The role of sonography in thyroid cancer. *Radiol Clin Am* 2014; 52: 1283-1294
12. Greenspan FS. The thyroid gland. Basic and clinical endocrinology. 6 th ed. New York: McGraw-Hill; 2003. P.201-72
13. Virmani V. Sonographic Patterns of benign thyroid nodules: Verification at our institution. *AJR* 2011; 196:Coqui 891-895

14. Kim MJ. US-guided fine needle aspiration of thyroid nodules: Indications, techniques, results. *Radiographics* 2008; 28: 1869-1889.
15. Joang JK. US features of thyroid malignancy: Pitfalls and pearls. *Radiographics* 2007; 27: 847-865
16. Schi C. Correlation between thyroid nodule calcification morphology on ultrasound and thyroid carcinoma. *J Int Med* 2012; 40:350-7
17. Hershman JM. Malignancy of a Thyroid nodule can be predicted by ultrasonography if it has microcalcifications and is solid and larger than 2 cm. *Clin Thyroidol* 2013; 25:256-258
18. Paschke RH. Thyroid nodule guidelines: agreement, disagreement and need for future research. *Nat Rev Endocrinol* 2011; 7: 354 –361
19. Hong YJ. Positive predictive values of sonographic features of solid thyroid nodule. *Clinical Imaging* 2010; 34:127-133
20. Wu G. DO hyperechoic thyroid nodules on B-ultrasound represent calcification? *Journal of international Medical Research*. 2013; 41 (3): 848-854.
21. Shrestha M. The impact of thyroid nodule size on the risk of malignancy and accuracy of fine needle aspiration: a 10 year study from a single institution.- *Thyroid* 2012; 12: 1251-6
22. Kamran SC. Thyroid nodule size and prediction of cancer. *J Clin Endocrinol Metab* 2013; 2: 564-70
23. Sakashita T. The potential diagnostic role of the number of ultrasonographic characteristics for patients with thyroid nodules evaluated as Bethesda I-V. *Frontiers in oncology*. 2014; 4:1-4.
24. McHenry CR. Is nodule size an independent predictor of thyroid malignancy? *Surgery* 2008; 6: 1068-8
25. Moon WJ. Ultrasonography and Ultrasound-Based Management of thyroid nodules: Consensus Statement and Recommendations. *Korean J Radiol*. 2011; 12 (1): 1-14.
26. Moon HJ. A taller-than-wide shape in thyroid nodules in transverses and longitudinal ultrasonographic planes and the prediction of malignancy. *Thyroid* 2011; 21:1249-1253.
27. Gharib H. American Association of Clinical Endocrinologists, Associazione Medici Endocrinologi, and EuropeanThyroid Association Medical Guidelines for Clinical Practice for the Diagnosis and Management of Thyroid Nodules. *Endocr Pract* 2010; 16(Suppl 1), 1-4

28. Sholosh B. Thyroid Ultrasound Part 1: Ultrasound technique and Diffuse Disease. *Radiol Clin N Am* 2011; 49:391-416
29. Moon HJ. Can vascularity at power Doppler US help predict thyroid malignancy? *Radiology* 2010; 255 (1): 260-269.
30. Algin O. Role of duplex power Doppler ultrasound in differentiation between malignant and benign thyroid nodules. *Korean J Radiol* 2010; 11 (6): 594-602.
31. Chiorean AR. Accuracy, reproducibility and reliability of ultrasound elastography Vs histopathology of malignancy in patients with solid thyroid nodules. *Endocrine care* 2014; 10: 414-424.
32. Moon HJ. Diagnostic performance of gray-scale and elastography in solid thyroid nodules. *Radiology* 2012; 262 (3): 1002-1013.
33. Kim EK. New sonographic criteria for recommending fine-needle aspiration biopsy of non-palpable solid nodules of the thyroid. *AJR* 2002; 178:687-691
34. Ahn SS. Biopsy of thyroid nodules: Comparison of three sets of guidelines. *AJR* 2010; 194: 31-37.
35. Cibas ES. Fine needle aspiration in the work up of thyroid nodules. *Otolaryngol Clin North Am* 2010; 43:257-71.
36. Campanella P- Quantification of cancer risk of each clinical and ultrasonographic suspicious feature of thyroid nodules: A systematic review and meta-analysis. *European Journal of Endocrinology* 2014; 170: 203-211.
37. Cibas ES. Ali SZ. The Bethesda system for reporting thyroid cytopathology. *Thyroid*. 2009;11:1159 –1165
38. Nachiappan A. The thyroid, Review of imaging features and biopsy techniques with radiologic-pathologic correlation. *Radiographics* 2014; 34: 276-293.
39. Heller MT. Correlation of ultrasound findings with Bethesda cytopathology classification for thyroid nodules fine-needle aspiration: A primer for radiologists. *AJR* 2013; 201:W487-W494
40. Lee YH. Differentiation between benign and malignant solid thyroid nodules using an US classification system. *Korean J Radiol* 2011; 12(5): 559-567
41. Hovarth E. An ultrasonogram Reporting System for Thyroid Nodules Stratifying Cancer Risk for Clinical Management. *J Clin Endocrinol Metab* 2009; 94 (5): 1748-51

42. Kwak JY: Thyroid Imaging Reporting and Data System for US features of nodules: A step in establishing better stratification of cancer risk. *Radiology* 2011; 260 (3): 892-899.