

## IMÁGENES EN CARDIOLOGÍA

# Diagnóstico y estudio de cardiopatías infrecuentes: multimodalidad – miocardiopatía hipertrófica



Jaime Andrés Torres-Matiz<sup>a,b,\*</sup> y José Julián Carvajal-Rivera<sup>a,b,c</sup>

<sup>a</sup> *Cardiología no Invasiva, Hospital Universitario Mayor Méderi. Bogotá, Colombia*

<sup>b</sup> *Universidad del Rosario. Bogotá, Colombia*

<sup>c</sup> *Los Cobos Medical Center. Bogotá, Colombia*

Disponible en Internet el 28 de junio de 2019

### PALABRAS CLAVE

Miocardiopatía hipertrófica;  
Imágenes cardíacas;  
Ecocardiografía

### KEYWORDS

Hypertrophic cardiomyopathy;  
Cardiac imaging;  
Echocardiogram

**Resumen** La miocardiopatía hipertrófica es un desorden genético, caracterizado por la hipertrofia del ventrículo izquierdo no explicada por causas secundarias, entre las que se encuentra ventrículo no dilatado y fracción de eyección preservada o aumentada<sup>1</sup>. Desde el punto de vista histológico se observan miocitos cardíacos hipertrofiados, desorganizados, perdiendo el alineamiento paralelo por una orientación al azar y separados por amplias áreas de fibrosis.

Se estima una prevalencia en población adulta de 1:625 – 1:344, no se observan patrones étnicos, geográficos o de distribución por sexo<sup>2</sup>. La hipertrofia ventricular es la piedra angular en el diagnóstico de la miocardiopatía hipertrófica. La presencia de una pared ventricular mayor a 15 mm, es inicialmente suficiente para considerar la posibilidad de miocardiopatía hipertrófica.

Las diferentes modalidades de imagen en cardiología como el ecocardiograma y la resonancia cardíaca son fundamentales en el diagnóstico de la entidad, así como también al momento de establecer el pronóstico y evaluar la respuesta al tratamiento.

© 2019 Sociedad Colombiana de Cardiología y Cirugía Cardiovascular. Publicado por Elsevier España, S.L.U. Este es un artículo Open Access bajo la licencia CC BY-NC-ND (<http://creativecommons.org/licenses/by-nc-nd/4.0/>).

### Diagnosis and study of rare heart diseases: multimodality - hypertrophic cardiomyopathy

**Abstract** Hypertrophic cardiomyopathy is a genetic disorder, characterised by left ventricular hypertrophy not explained by secondary causes, including non-dilated ventricle and preserved or augmented ejection fraction.<sup>1</sup> Histologically, hypertrophic cardiac myocytes are observed that are disorganised, losing parallel alignment due to random orientation, and separated by wide areas of fibrosis.

The estimated prevalence in the adult population is 1:625 – 1:344, no ethnic, geographic or sex distribution patterns have been observed.<sup>2</sup> Ventricular hypertrophy is the cornerstone in

\* Autor para correspondencia.

Correo electrónico: [jaime.torres@mederi.com.co](mailto:jaime.torres@mederi.com.co) (J.A. Torres-Matiz).

<https://doi.org/10.1016/j.rccar.2019.05.001>

0120-5633/© 2019 Sociedad Colombiana de Cardiología y Cirugía Cardiovascular. Publicado por Elsevier España, S.L.U. Este es un artículo Open Access bajo la licencia CC BY-NC-ND (<http://creativecommons.org/licenses/by-nc-nd/4.0/>).

the diagnosis of hypertrophic cardiomyopathy. The presence of a ventricular wall greater than 15 mm, suffices initially to consider the possibility of hypertrophic cardiomyopathy.

The different imaging modalities in cardiology such as echocardiogram and cardiac resonance are fundamental in the diagnosis of the entity, and when determining prognosis and assessing response to treatment.

© 2019 Sociedad Colombiana de Cardiología y Cirugía Cardiovascular. Published by Elsevier España, S.L.U. This is an open access article under the CC BY-NC-ND license (<http://creativecommons.org/licenses/by-nc-nd/4.0/>).

## Introducción

La miocardiopatía hipertrófica es un desorden genético, caracterizado por hipertrofia del ventrículo izquierdo no explicada por causas secundarias, entre las que se encuentra un ventrículo no dilatado, con fracción de eyección preservada o aumentada<sup>1</sup>. Comúnmente, involucra al *septum* en la porción basal, pero pueden encontrarse diferentes fenotipos. Desde el punto de vista histológico, se observan miocitos cardíacos hipertrofiados y desorganizados, que pierden el alineamiento paralelo por una orientación al azar, y separados por amplias áreas de fibrosis. La extensión de esta última tiene un valor pronóstico ya que está relacionada con eventos clínicos adversos como falla cardíaca, muerte súbita y arritmias no fatales. Las arterias coronarias tienen paredes gruesas y lúmenes delgados embebidos en la porción fibrosa, característica que puede contribuir a la posibilidad de isquemia miocárdica<sup>3</sup>. A nivel bioquímico se ha documentado gran cantidad de productos de degradación del metabolismo del colágeno y niveles elevados de citoquinas, troponina cardíaca T y biomarcadores de inflamación que son reflejo de la necrosis y la fibrosis miocárdica.

## Generalidades

En la población adulta, la miocardiopatía hipertrófica tiene una prevalencia alrededor de 1:625 a 1:344, pero no se ha documentado una distribución por etnia, relación geográfica o género de los pacientes<sup>2</sup>. Se ha establecido que casi el 60% de los casos tienen una expresión familiar, considerándolo un desorden genético, en la mayoría con compromiso de un único gen y un patrón de penetración autosómico dominante. Independiente de la presentación genética la variabilidad en la presentación fenotípica se debe a, que la mutación actúa en concierto con otros factores<sup>4</sup>.

Los pacientes con miocardiopatía hipertrófica pueden estar asintomáticos durante largos periodos de tiempo y posteriormente presentar síntomas secundarios a disfunción ventricular diastólica, obstrucción dinámica a nivel del tracto de salida del ventrículo izquierdo y arritmias. Los síntomas principales son disnea de esfuerzo, intolerancia al ejercicio, ortopnea, edema periférico y falla cardíaca con fracción de eyección conservada. Algunos pueden debutar con síncope, secundario a la obstrucción dinámica a nivel del tracto de salida del ventrículo izquierdo, en ausencia de arritmias. Otra causa común de consulta es el dolor torácico que puede ser explicado por un desbalance entre la oferta y la demanda de oxígeno. Cabe anotar también las palpitations, el presíncope y el síncope

debido a arritmias que en su mayoría pueden obedecer a taquicardia ventricular no sostenida<sup>5</sup>.

## Ecocardiografía

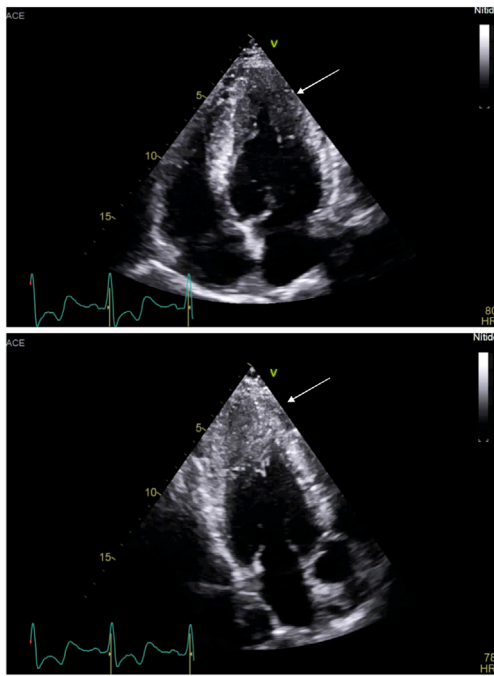
Es el método de estudio inicial en los pacientes con sospecha de miocardiopatía hipertrófica, dada su capacidad para obtener imágenes no invasivas del corazón latiente en tiempo real y con alta resolución temporal-espacial. Es, además, un estudio costo-efectivo, ampliamente disponible, portátil y de fácil adquisición que proporciona excelente información acerca de la estructura y función del corazón<sup>6</sup>.

Un grosor de pared localizado o generalizado, mayor a 15 mm, en ausencia de hipertensión u otra causa de sobrecarga de presión sobre el ventrículo, debe hacer sospechar la posibilidad de miocardiopatía hipertrófica, una vez se descarta también la posibilidad de enfermedades infiltrativas<sup>7</sup>. El uso de medio de contraste intracavitario ayuda a identificar aun mejor el reborde subendocárdico, permitiendo así una mejor medición del espesor de la pared. Adicionalmente, el contraste puede facilitar la visualización del compromiso de los segmentos apicales en la miocardiopatía hipertrófica apical, así como también permitir el diagnóstico de aneurismas apicales y trombos que pueden presentarse en estos pacientes<sup>8</sup>.

En la variedad más común, que es la septal asimétrica, se afecta principalmente el septum anterior, con una relación de grosor de este respecto a la pared libre del ventrículo (medidas tomadas en diástole)  $\geq 1,3:1,0^2$ . En ocasiones se compromete sólo el ápex y se le denomina miocardiopatía hipertrófica apical (fig. 1). En esta última, un diámetro de 13 mm de pared apical es un claro indicador de la enfermedad, más aún si hay relación familiar, genotipificación o características electrocardiográficas típicas asociadas.

En ocasiones menos frecuentes se evidencia compromiso de la pared posterior y lateral. Como hallazgo comúnmente asociado se observa elongación de la valva anterior de la válvula mitral, que podría estar acompañada de una implantación anormal de los músculos papilares. De manera infrecuente se puede ver comprometido el ventrículo derecho.

El volumen de fin de diástole de los pacientes con miocardiopatía hipertrófica es usualmente normal con fracción de eyección normal o elevada y volumen de fin de sístole disminuido. El tracto de salida del ventrículo izquierdo está invadido por la porción basal del septum interventricular. Se puede observar un movimiento sistólico anterior de la valva anterior de la válvula mitral (SAM) o de su aparato subvalvular, que puede estar favorecido por diferentes mecanismos, dentro de los que se encuentran la hipertrofia del septum, la implantación anterior y apical de los músculos papilares,



**Figura 1** Ecocardiografía: proyecciones apicales (4 cámaras y 3 cámaras) de paciente con miocardiopatía hipertrófica apical.

los músculos papilares bifurcados y supernumerarios, entre otros. Este movimiento sistólico anterior de la válvula mitral produce aceleración en las velocidades de flujo a nivel del tracto de salida del ventrículo izquierdo y así, un gradiente dinámico que en reposo se puede observar hasta en un tercio de los pacientes<sup>9</sup>.

La disfunción diastólica es frecuente y se debe a la fibrosis que produce alteración en la relajación del ventrículo y disminución de su *compliance*. El volumen auricular izquierdo, por tanto, como marcador indirecto de la presión de fin de diástole del ventrículo, está aumentado y se considera como predictor de fibrilación auricular y falla cardíaca<sup>10</sup>.

De otro lado, se deben tener en cuenta diagnósticos diferenciales como hipertensión arterial, estenosis valvular aórtica, enfermedad renal crónica (especialmente en diálisis), amiloidosis, corazón de atleta, enfermedades metabólicas (síndrome de Hurler y Hunter) y otras cardiopatías infiltrativas (Anderson-Fabry o enfermedad de Pompe). Se ha descrito miocardiopatía hipertrófica como parte del síndrome de Noonan y su variante, el síndrome de Leopard, y la ataxia de Friedreich<sup>2</sup> (tabla 1).

La ecocardiografía 3D es útil en la medición de los volúmenes del ventrículo izquierdo, así como en la mejor cuantificación de la masa del ventricular. En fases avanzadas de la enfermedad, puede presentarse deterioro de la función sistólica del ventrículo izquierdo con fracción de eyección menor del 50%, aunque esto es infrecuente y solo ocurre en un 2% a un 5% de los pacientes, empeorando el pronóstico.

### Ecocardiografía espectral y de doppler tisular

La evaluación hemodinámica por ecocardiografía es indispensable e incluye la evaluación de la función diastólica y la presión de la arteria pulmonar y de la aurícula derecha e izquierda, todo esto adicional a la evaluación morfológica

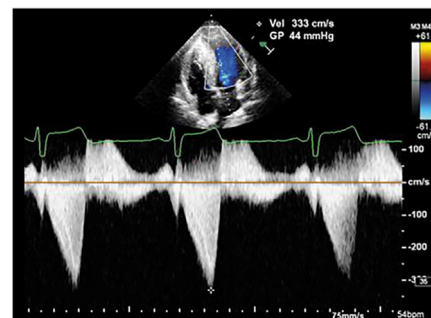**Tabla 1** Evaluación por ecocardiografía de pacientes con miocardiopatía hipertrófica

Hipertrofia y distribución (incluyendo las dimensiones del ventrículo izquierdo y paredes ventrículo)
Fracción de eyección del ventrículo del izquierdo
Hipertrofia del ventrículo derecho y obstrucción
Volumen auricular izquierdo indexado a la superficie corporal
Función diastólica
Estimación de la presión de la arteria pulmonar
Obstrucción dinámica en reposo y con maniobra de Valsalva en el tracto de salida del ventrículo izquierdo, reportando el sitio de la obstrucción.
Evaluación de la válvula mitral y del aparato subvalvular, incluyendo la dirección, el mecanismo y la severidad de la insuficiencia mitral.
Consideración de eco trasesofágico como guía de la miectomía o ablación septal.
Como pesquisa en familiares de pacientes con miocardiopatía hipertrófica.

Adaptada de: American Society of Echocardiography. Clinical recommendations for multimodality cardiovascular imaging of patients with hypertrophic cardiomyopathy. J Am Soc Echocardiogr. 2011;24:473-98.

con eco 2D y 3D. A través del Doppler tisular se miden las velocidades del movimiento miocárdico en sístole (reflejo del acortamiento miocárdico longitudinal) y diástole, encontrando que incluso antes de que se haga manifiesta la hipertrofia se puede observar disminución tanto en la velocidad sistólica como en la velocidad e' diastólica. La alteración en los patrones de llenado y, por ende, la disfunción diastólica asociada, tienen valor pronóstico en la aparición de síntomas, la tolerabilidad al ejercicio y la aparición de desenlaces fuertes como falla cardíaca y muerte<sup>8</sup>. Así mismo, el seguimiento y la valoración de las presiones de llenado son útiles para evaluar la respuesta al tratamiento.

El doppler continuo a través del tracto de salida del ventrículo izquierdo, permite identificar el gradiente dinámico que se produce a ese nivel como consecuencia del movimiento sistólico anterior de la válvula mitral. La aceleración de las velocidades de flujo comienza hacia la mitad de la sístole y alcanza su máxima expresión al finalizar esta fase del ciclo cardíaco, con una concavidad a la izquierda del espectro doppler, comúnmente en forma de daga (fig. 2). La



**Figura 2** Doppler continuo: gradiente dinámico a nivel del TSVI secundario a movimiento sistólico anterior de la válvula mitral (espectro en forma de daga).

severidad del gradiente dinámico a través del tracto de salida del ventrículo izquierdo define a la miocardiopatía hipertrófica como obstructiva cuando este es mayor a 30 mm Hg y es considerado como marcador de riesgo de muerte súbita.

Cuando hay obstrucción medio-ventricular se observa un patrón doppler característico, producido por una pequeña cantidad de sangre atrapada a nivel del ápex, que se hace evidente sólo hasta que comienza la diástole y se relaja el ventrículo, con un flujo en dirección hacia la mitral en diástole, conocido como flujo paradójico.

### Válvula mitral

La insuficiencia mitral que comúnmente se observa en la miocardiopatía hipertrófica se debe al movimiento sistólico anterior de la valva anterior de la válvula mitral, que produce un defecto de coaptación y, secundario a eso, un jet de insuficiencia que es excéntrico y se dirige hacia la pared posterior y lateral de la aurícula izquierda<sup>5</sup>, especialmente hacia el tercio medio y final de la sístole<sup>6</sup>. La severidad de la insuficiencia dependerá de las características de la valva posterior. Si la valva posterior es redundante y móvil, acompañará a la valva anterior hacia el tracto de salida del ventrículo izquierdo, y por consiguiente, la insuficiencia será menor<sup>5</sup>. La ecocardiografía 2D ayuda a descartar cambios propios de la válvula y del aparato subvalvular que podrían contribuir al mecanismo de la insuficiencia mitral y generar jets con una dirección diferente.

### Strain – deformidad miocárdica

El strain permite diferenciar la miocardiopatía hipertrófica de la hipertrofia inducida por hipertensión arterial, las miocardiopatías infiltrativas (amiloidosis) y otras de depósito. En la miocardiopatía hipertrófica, particularmente, se evidencia disminución en el strain longitudinal y un strain circunferencial reforzado que está en relación con la extensión de la hipertrofia y el desarreglo de las fibras miocárdicas en la capa más interna del miocardio<sup>7</sup> (fig. 3).

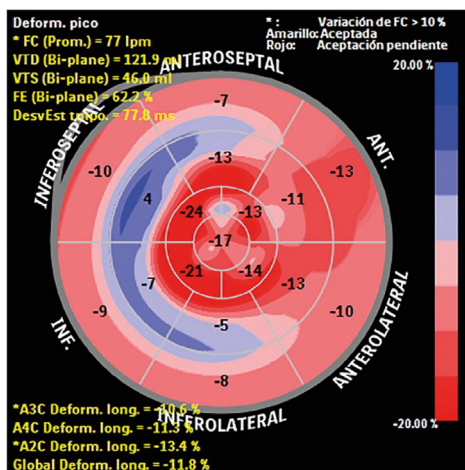


Figura 3 Strain global longitudinal disminuido en paciente con miocardiopatía hipertrófica.

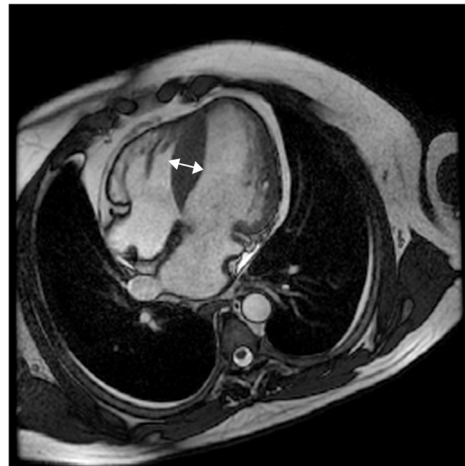

Figura 4 Imagen en 4 cámaras en secuencia cine steady-state free precession (SFFP). Se observa patrón hipertrófico asimétrico focal a nivel del septo interventricular. Grosor del septo medial: 20 mm.

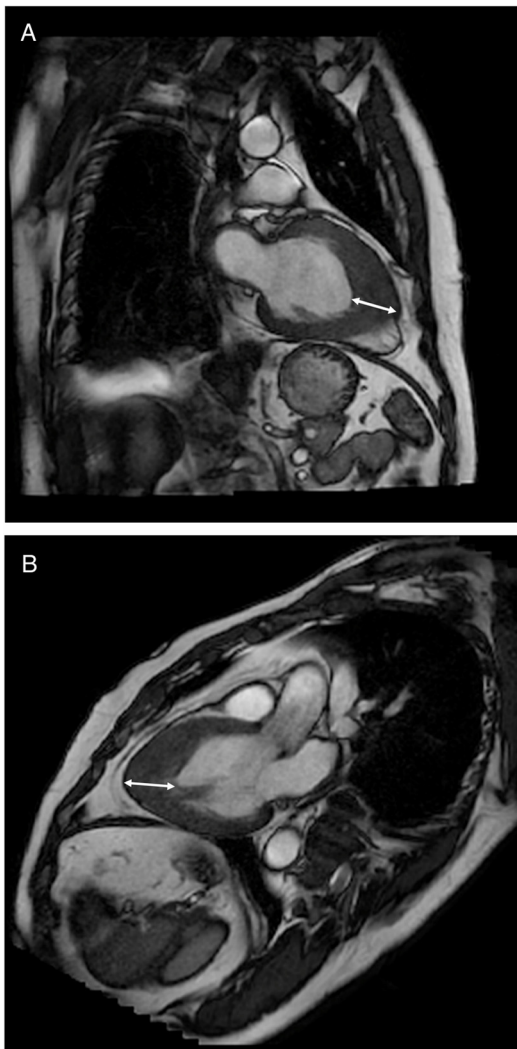
### Imágenes de torsión

Debido a la composición del miocardio en fibras miocárdicas organizadas en hélices, con fibras subendocárdicas con hélice hacia la derecha y fibras subepicárdicas en hélice hacia la izquierda, durante la sístole se observa superposición de movimiento y acumulación de energía liberada abruptamente en diástole, traduciéndose en un movimiento resultante de torsión. La velocidad de torsión se calculan a nivel apical y basal de ventrículo, así como también la dirección absoluta, la tasa y la magnitud de la torsión ventricular. En los pacientes con miocardiopatía hipertrófica la torsión dependerá del sitio y la extensión de la hipertrofia y la presencia o ausencia de obstrucción al flujo. La torsión está atenuada en estados tempranos de la miocardiopatía hipertrófica no obstructiva y claramente reducida cuando se acompaña de obstrucción<sup>8</sup> (figs. 4-7).

### Miocardiopatía hipertrófica, resonancia cardiaca y tomografía de corazón

Debido a la complejidad y las limitaciones de la evaluación clínica de la miocardiopatía hipertrófica, las técnicas de imagen multimodal adicionales a la ecocardiografía, como lo son la resonancia cardiaca magnética (CMR) y la tomografía computarizada de corazón (CCT), proveen un rango de información amplia, que va desde el diagnóstico inicial, hasta información útil en la estratificación de riesgo de muerte súbita<sup>11</sup>.

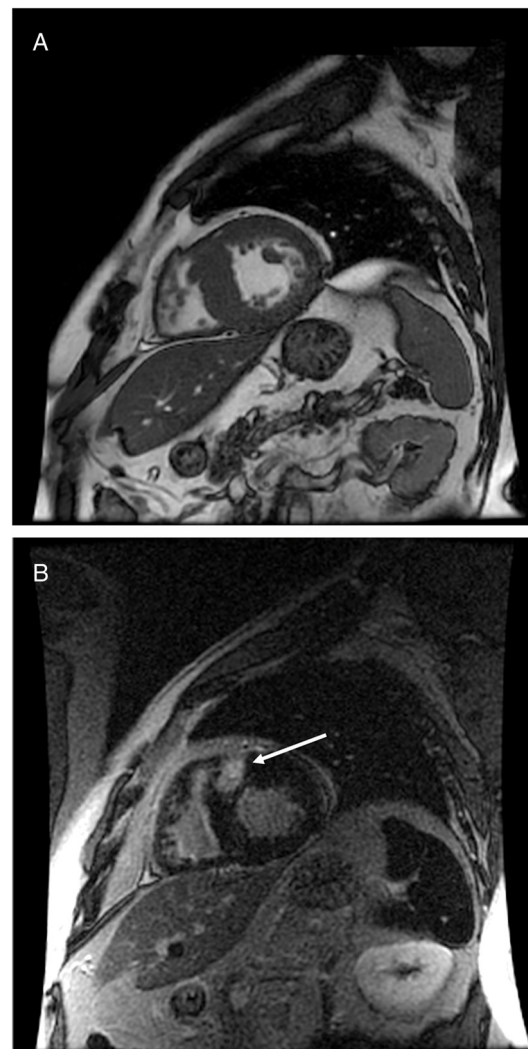
Aunque el diagnóstico de la miocardiopatía hipertrófica se puede establecer inicialmente por ecocardiografía 2D, en los últimos años el uso adicional de la resonancia magnética cardiaca ha venido en aumento, dado que es una modalidad de imagen avanzada 3D tomográfica, que provee imágenes con alta resolución espacial y temporal en cualquier plano, y sin la utilización de radiación ionizante, capaz de proveer información precisa del espesor de pared, estimación de volúmenes y función de ambos ventrículos, así como también caracterización tisular, que permite la detección de fibrosis<sup>12</sup>.



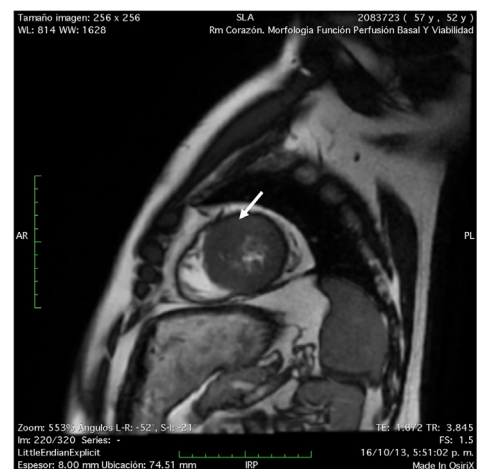
**Figura 5** A. Imagen en 2. B. 3 cámaras en secuencia cine *steady-state free precession* (SFFP), en la que se observa patrón fenotípico apical con un espesor de pared de 17 mm.

La resonancia magnética cardiaca está recomendada en pacientes con sospecha de miocardiopatía hipertrófica, con una ventana acústica ecocardiográfica inadecuada que impida confirmar el diagnóstico (Recomendación IB)<sup>13,14</sup>. También en aquellos que ya tengan diagnóstico confirmado de miocardiopatía hipertrófica, en quienes se requiera información adicional que pueda impactar el manejo o la decisión de intervención invasiva, como la distribución de la hipertrofia y la anatomía del aparato valvular mitral y de los músculos papilares. El estudio con resonancia es razonable en aquellos pacientes con miocardiopatía hipertrófica conocida cuando la estratificación de muerte súbita no esté bien definida con los factores de riesgo convencionales (Recomendación IIb c)<sup>13,14</sup>.

Antes de realizar la CMR, es de suma importancia obtener información clínica sobre las condiciones y evolución del paciente, teniendo en cuenta que estos elementos pueden cambiar considerablemente el protocolo del estudio. Por ejemplo, conocer la presencia de alteraciones en el electrocardiograma (EKG) como complejos QRS de baja amplitud, que sugieran enfermedad infiltrativa (amiloidosis específica-



**Figura 6** A. Imagen en eje corto en secuencia cine *steady-state free precession* (SFFP). B. Secuencia de realce tardío a los 10 minutos donde se observa hipertrofia focal asimétrica septal con depósito focal de gadolinio a nivel del *septum*.



**Figura 7** Imagen eje corto apical secuencia cine *steady-state free precession* (SFFP), que muestra hipertrofia del músculo papilar anteroseptal (flecha).

mente), puede facilitar la interpretación de las secuencias de realce tardío con hallazgos que son usuales en esa enfermedad, así como también definir la necesidad de secuencias de mapeo T1 y T2 (cuando esté disponible) que pueden ser útiles en esos casos. En situaciones menos frecuentes, como en casos con un eje izquierdo extremo y fenotipo facial que sugiera síndrome de Noonan, será necesario evaluar con mucha precaución el tracto de salida del ventrículo derecho y la válvula pulmonar<sup>12</sup>.

## Técnicas utilizadas durante resonancia magnética cardiaca en miocardiopatía hipertrófica

### Cine SSFP (steady-state free precession)

La secuencia de cine se usa para la evaluación de la función cardiaca y la morfología por su alto contraste entre el miocardio y la sangre, al igual que por su alta resolución temporal<sup>15</sup>. Esta secuencia es capaz de definir todos los fenotipos de la miocardiopatía hipertrófica porque no tiene limitación visual, como aquellas miocardiopatías hipertróficas apicales o localizadas (inferior o lateral) que pueden no ser identificadas por ecocardiografía<sup>16</sup>. En CMR el hallazgo de grosor de la pared mayor a 30 mm es un factor de riesgo para muerte súbita, por lo cual este hallazgo, sumado a los factores de riesgo, puede ser útil en la estratificación de estos pacientes<sup>17</sup>.

La resonancia cardiaca es el patrón de oro para la evaluación del grosor del ventrículo izquierdo y la medición de los volúmenes cardiacos, por su alta resolución espacial y temporal. Detecta con mayor frecuencia la hipertrofia ventricular que el ecocardiograma<sup>18</sup>, ya que el este subestima el grosor de la pared, en un 20%<sup>19</sup>.

La extensión de la hipertrofia ventricular izquierda se define como: focal (1-2 segmentos hipertrofiados), intermedia (3-7 segmentos hipertrofiados) y difusa (8-16 segmentos hipertrofiados)<sup>12</sup>.

### Realce tardío con gadolinio

Es la secuencia más valiosa de la CMR, porque identifica la fibrosis miocárdica como marcador pronóstico en este grupo de pacientes, ya que existe una relación entre fibrosis y taquicardia ventricular y muerte súbita asociada a miocardiopatía hipertrófica<sup>20</sup>. También el realce tardío es útil en la diferenciación de miocardiopatía hipertrófica de otras miocardiopatías con similares síntomas, como lo son la amiloidosis cardiaca, la enfermedad de Fabry, la cardiopatía hipertensiva o la estenosis aórtica<sup>15</sup>.

### Secuencias potenciadas en T2

Evidencia edema miocárdico, que puede estar en relación con dolor torácico, síncope o elevación de biomarcadores. El edema puede estar en la misma zona en la que se identifica el realce tardío; sin embargo, no es un hallazgo frecuente<sup>15</sup>.

### Contraste de fase

La secuencia cine de fase de contraste puede usarse para cuantificar la velocidad de flujo del gradiente dinámico a través del tracto de salida del ventrículo izquierdo; no obstante, por dificultad técnica que requiere experticia en la codificación de velocidad y posicionamiento, no la hacen

**Tabla 2** Rol de la imagen en la estratificación de riesgo en miocardiopatía hipertrófica<sup>21</sup>

Factor de riesgo	Indicador pronóstico
Grosor de pared del ventrículo izquierdo	Mayor o igual de 30 mm
Gradiente a través de LVOT	Mayor o igual a 30 mm Hg
Realce tardío de gadolinio	Fibrosis
Fracción de eyección	Menor al 50%
Otros	Aneurisma apical del ventrículo izquierdo

una herramienta útil en la rutina clínica, siendo superior la evaluación por ecocardiografía<sup>15</sup> (tabla 2).

La caracterización precisa de la morfología de la miocardiopatía hipertrófica es valiosa para establecer la mejor opción de terapia invasiva, la cual incluye la miectomía septal o la ablación septal con alcohol. Los fenotipos permiten definir la localización y la magnitud de la hipertrofia y la caracterización del aparato mitral y submitral, así como de los músculos papilares (tabla 3).

## Herramientas en investigación

Actualmente existen nuevas secuencias y aplicaciones que están usándose ampliamente en investigación y se encuentran en validación. Una de ellas es la marcación (*tagging*), la cual evalúa el *strain* de manera cuantitativa, que se halla disminuido en zonas con realce tardío. Otra técnica es el mapeo (*mapping*) T1 y T2, que permite la identificación de fibrosis y edema, sin la necesidad de administrar medio de contraste. Pese a ello, la correlación clínica de esta última técnica aun no se ha confirmado con estudios actuales<sup>15</sup>.

### Criptas miocárdicas

Son anomalías en la fibra miocárdica descritas en adultos sanos y también asociadas a pacientes con miocardiopatía hipertrófica en menos del 5% de los casos. Estas invaginaciones se encuentran perpendiculares al endocardio del ventrículo izquierdo y penetran más del 50% del miocardio compacto al final de la diástole, generalmente localizadas en la cara inferior o basal inferoseptal<sup>22</sup>.

### Elongación de las valvas mitrales

Múltiples estudios han reportado la elongación de los folletos de la válvula mitral, particularmente en la forma obstructiva. Se ha observado en pacientes sin hipertrofia, pero portadores de la mutación genética, como marcador preclínico fenotípico<sup>23</sup>.

## Estratificación de riesgo

La muerte súbita en miocardiopatía hipertrófica es infrecuente (0,5-1% al año)<sup>22</sup>; pese a ello, es necesaria una estratificación de riesgo que permita definir qué pacientes

**Tabla 3** Espectro de fenotipos en miocardiopatía hipertrófica<sup>18</sup>

Fenotipo	Síntomas	Fracción de eyección	Obstrucción de LVOT	Realce tardío	Descripción
Preclínica Asimétrica	No Variable de leve a severo	Normal Normal a supranormal	No 20-30% de los casos	No Casi siempre	- Más común (60-70%, SAM, insuficiencia mitral, aumento de gradientes de LVOT.
Concéntrica	Variable de leve a moderado	Normal a supranormal	Común	Variable	Segunda más común
Apical	Variable; angina	Normal a supranormal	No	Usual	Aneurisma apical
Medioventricular	Variable de leve a severo	Normal a supranormal	Obstrucción y gradientes elevados medio ventriculares	Se puede observar	Aneurisma apical, puede presentar trombo apical
Masa	Variable	Normal a supranormal	Solo si el engrosamiento es basal	Se puede observar	Diferenciales con neoplasias
<i>Burned-out</i>	Falla cardiaca	Disminuida	Disminuido	Presente	Dilatada, con función sistólica disminuida

**Tabla 4** Ventajas y desventajas de la cardiorresonancia en miocardiopatía hipertrófica<sup>12</sup>

Indicaciones	Ventajas	Desventajas
Fibrosis	Excelente resolución espacial	Dispositivos médicos implantados que contraindiquen.
Evaluación anatómica previa a terapia de reducción invasiva	Excelente resolución temporal	La claustrofobia puede limitar su uso
Diagnósticos diferenciales	Contraste	Reacciones adversas a medios de contraste
Complementarias a ecocardiograma	Fibrosis	

se beneficiarán del implante de un cardiodesfibrilador como prevención primaria. Los modelos actuales de estratificación son muy eficaces para identificar a los pacientes que más se benefician; sin embargo, ninguna de las escalas actuales incluye realce tardío, el cual ha demostrado en múltiples publicaciones, ser el sustrato arritmogénico de las taquiarritmias ventriculares<sup>24,25</sup>, considerándose especialmente relevante cuando su extensión es mayor al 15% de la masa del ventrículo izquierdo<sup>26,27</sup>.

La tomografía computarizada cardiaca (CCT) debe considerarse en pacientes con limitaciones en la ventana ecocardiográfica y que tengan contraindicación para la realización de resonancia cardiaca (Recomendación IIa C)<sup>12</sup>. Así mismo, se recomienda en la detección de enfermedad coronaria en pacientes con miocardiopatía hipertrófica y dolor torácico con probabilidad intermedia/alta, cuando el diagnóstico de la misma cambie las estrategias de manejo (Recomendación I C)<sup>13</sup>.

**Tabla 5** Ventajas y desventajas de la tomografía cardiaca en miocardiopatía hipertrófica<sup>12</sup>

Indicaciones	Ventajas	Desventajas
Arterias epicárdicas	Resolución espacial	Radiación
Puentes miocárdicos	Arterias coronarias	Baja resolución temporal
Arterias septales preprocedimiento		No hay protocolos
Imágenes subóptimas en ecocardiograma y cardiorresonancia.		Uso de medios de contraste ionizantes

## Conclusiones

La ecocardiografía y la resonancia magnética cardiaca desempeñan un rol complementario. La ecocardiografía es la modalidad inicial utilizada en el estudio de los pacientes con sospecha de miocardiopatía hipertrófica, es de fácil realización, accesibilidad y bajo costo. La resonancia cardiaca estima mejor el espesor de las paredes, especialmente en casos en los que la visualización del reborde subendocárdico no es adecuado. De igual forma, permite caracterizar el tejido para así poder hacer el diagnóstico diferencial con otras enfermedades que también pueden aumentar el espesor del miocardio, como la amiloidosis. Las secuencias de realce tardío permiten identificar fibrosis, importante en la estratificación del riesgo de muerte súbita. La tomografía cardiaca se reserva solo en aquellos casos en los que el ecocardiograma no permite estimar de manera adecuada el espesor de las paredes y cuando el paciente tenga alguna contraindicación para la resonancia cardiaca (tablas 4 y 5).

## Financiación

Ninguna.

## Conflicto de intereses

Ninguno.

## Bibliografía

- Marian AJ, Braunwald. Hypertrophic cardiomyopathy genetics, pathogenesis, clinical manifestations, diagnosis and therapy. *Circulation Research*. 2017;121:749–70.
- Maron BJ, Gardin JM, Gidding SS, Kurosaki TT, Bild DE. Prevalence of hypertrophic cardiomyopathy in a general population of young adults. Echocardiography analysis of 4111 subjects in the CARDIA Study. Coronary Artery Risk Development in (young) adults. *Circulation*. 1995;92:785–9.
- Briasoulis A, Mallikethi-Reddy S, Alesh I, Afonso L. Myocardial fibrosis on cardiac magnetic resonance and cardiac outcomes in hypertrophic myocardiopathy: a meta-analysis. *Heart*. 2015;101:1406–11.
- Greaves SC, Roche AH, Neutze JM, Whitlock RM, Veale AM. Inheritance of hypertrophic cardiomyopathy: A cross sectional and M mode echocardiographic study of 50 families. *Br Heart J*. 1987;58:259–66.
- Silbiger J. Abnormalities of the Mitral Apparatus in Hypertrophic Cardiomyopathy: Echocardiographic, pathophysiologic, and surgical Insights. *J Am Soc Echocardiogr*. 2016;29:622–39.
- Christiaans I, Van engelen K, Van Langen IM, Birnie E, Bonsel GJ, Elliott PM, et al. Risk stratification for sudden cardiac death in hypertrophic cardiomyopathy: systematic review of clinical risk markers. *Europace*. 2010;12:313–21.
- Jan MF, Tajik AJ. Modern imaging techniques in cardiomyopathies. *Circulation Research*. 2017;121:874–91.
- Maron MS, Rowin E, Maron BJ. how to image hypertrophic cardiomyopathy. *Circ Cardiovasc Imaging*. 2017;10:e005372.
- Maron MS, Olivotto I, Zenovich AG, Link MS, Pandian NG, Kuvlin JT, et al. Hypertrophic cardiomyopathy is predominantly a disease of left ventricular outflow tract obstruction. *Circulation*. 2006;114:2232–9.
- Guttmann OP, Pavlov M, O'Mahony C, Monserrat L, Anastasakis A, Rapezzi C, et al. Hypertrophic cardiomyopathy outcomes investigators. Prediction of thrombo-embolic risk in patients with hypertrophic myocardiopathy. (HCM risk CVA) *Eur J Heart Fail*. 2015;17:837–45.
- Nagueh SF, Bierig SM, Budoff MJ, Desai M, Dilsizian V, Eidem B, et al. American society of Echocardiography Clinical recommendations for multimodality cardiovascular Imaging of patients with Hypertrophic cardiomyopathy. *J Am Soc Echocardiogr*. 2011;24:473–98.
- Cardim N, Galderisi M, Edvardsen T, Plein S, Popescu B, D'Andrea A, et al. Role of multimodality cardiac imaging in the management of patients with hypertrophic cardiomyopathy: an expert consensus of the European association of cardiovascular imaging endorsed by the Saudi heart association. *European Heart Journal Cardiovascular Imaging*. 2015;16:280.
- Quarta G, Donato G, Pedrotti P, Pontone G, DelleGrottaglie S, Lacovoni A, et al. Cardiovascular magnetic resonance imaging in hypertrophic cardiomyopathy: the importance of clinical context. *Eur Heart J*. 2017;00:1–10.
- Elliot P, Anastasakis A, Borger M, Borggrefe M, Cecchi F, Charron P, et al. 2014 ESC Guidelines on diagnosis and management of hypertrophic cardiomyopathy. *Eur Heart J*. 2014;35:2733–79.
- Gersh B, Maron B, Bonow R, Dearani J, Fifer M, Link M, et al. 2011 ACCF/AHA Guideline for the diagnosis and treatment of hypertrophic cardiomyopathy. *Circulation*. 2011;124:e783–831.
- Amano Y, Kitamura M, Takano H, Yanagisawa F, Tachi M, Suzuki Y, et al. Cardiac MR imaging of hypertrophic cardiomyopathy: Techniques, findings and clinical relevance. *Magn Reson Med Sci*. 2018;17:120–31.
- Bois J, Geske J, Foley T, Ommen S, Pellika P. Comparison of maximal wall thickness in hypertrophic cardiomyopathy differs between magnetic resonance imaging and transthoracic echocardiography. *Am J Cardiol*. 2017;119:643–50.
- Baxi A, Restrepo C, Vargas D, Marmol-Velez A, Ocazonez D, Murillo H. Hypertrophic cardiomyopathy from A to Z: Genetics, pathophysiology, imaging, and management. *Radiographics*. 2016;36:335–54.
- Rickers C, Wilke M, Jerosh M, Casey S, Panse P. Utility of cardiac magnetic resonance imaging in the diagnosis of hypertrophic cardiomyopathy. *Circulation*. 2005;112:855–61.
- Spirito P, Bellone P, Harris K, Bernabo P, Bruzzi P, Maron J, et al. Magnitude of left ventricular hypertrophy and risk of sudden death in hypertrophic cardiomyopathy. *New Eng J Med*. 2000;342:1778–85.
- Moon JC, McKenna W, McCrohon J, Elliot P, Smith G, Pennell D. Toward clinical risk assessment in hypertrophic cardiomyopathy with gadolinium cardiovascular magnetic resonance. *J Am Cardiol*. 2003;41:1561–7.
- Soler R, Mendez C, Rodriguez E, Barriales R, Ochoa JP, Monserrat L. Phenotypes of hypertrophic cardiomyopathy: An illustrative review of MRI findings. *Insights into Imaging*. 2018;9:1007–20.
- Moon J. Detection of apical hypertrophic cardiomyopathy by cardiovascular magnetic resonance in patients with non-diagnostic echocardiography. *Heart*. 2004;90:645–9.
- Maron M, Olivotto I, Harrigan C. Mitral valve abnormalities identified by cardiovascular magnetic resonance represent a primary phenotypic expression of hypertrophic cardiomyopathy. *Circulation*. 2011;124:40–7.
- Maron B, Maron M. LGE means better selection of HCM patients for primary prevention implantable defibrillators. *JACC Cardiovasc Imaging*. 2016;9:403–1406.
- Christians I, Van Engelen K, Van Langen I. Risk stratification for sudden cardiac death in hypertrophic cardiomyopathy: systematic review of clinical risk markers. *Europace*. 2010;12:313–21.
- He D, Ye M, Zhang L, Jiang B. Prognostic significance of late gadolinium enhancement on cardiac magnetic resonance in patients with hypertrophic cardiomyopathy. *Heart Lung*. 2018;47:122–6.