

Caracterización de la criptococosis meníngea en pacientes no infectados con virus de inmunodeficiencia humana, hospitalizados en una institución de tercer nivel

Characterization of cryptococcal meningitis in patients without human immunodeficiency virus infection hospitalized at a tertiary care hospital

DANIEL MARTÍN-ARSANIOS, CARLOS MAURICIO CALDERÓN-VARGAS, JUAN CARLOS TRUJILLO-CÁRDENAS, LEIDI ANGÉLICA HERNÁNDEZ-RAMÍREZ, JOSÉ FERNANDO ARIAS-CORREAL, NICOLÁS SANTOYO-SARMIENTO, FEDERICO GONZÁLEZ-MAHECHA, MATEO CIFUENTES-RAMÍREZ • BOGOTÁ, D.C. (COLOMBIA)

DOI: <https://doi.org/10.36104/amc.2024.2859>

Resumen

Introducción: la criptococosis es una infección fúngica oportunista relevante, compromete fundamentalmente el sistema nervioso central (SNC) y se relaciona con una alta mortalidad tanto en pacientes seronegativos y seropositivos para VIH.

Métodos: estudio descriptivo, retrospectivo de corte transversal que incluyó historias clínicas de pacientes adultos hospitalizados con diagnóstico de criptococosis meníngea y que cumplieron los criterios de inclusión. Para las variables cuantitativas se calcularon medidas de tendencia central y de dispersión. Las variables cualitativas fueron agrupadas en tablas de frecuencia.

Resultados: muestra de seis casos homogénea, con misma incidencia entre sexos. El antígeno de *Cryptococcus spp* en sangre y LCR fue positivo en todos los casos, mientras que la RT-PCR fue diagnóstica en cuatro pacientes, el cultivo por su parte documentó aislamiento en solo dos casos. La hiperproteínorraquia, pleocitosis, hipoglucorraquia y aumento de la presión de apertura fueron los hallazgos más frecuentes en el examen de líquido cefalorraquídeo. En neuroimágenes solo se evidenciaron lesiones compatibles con la infección en dos pacientes.

Conclusiones: la meningitis criptocócica tiene una presentación variable que requiere alta sospecha clínica no únicamente en pacientes seropositivos para VIH, también en seronegativos para VIH y mujeres. Tiene un curso altamente letal, posiblemente en relación con el uso crónico de corticosteroides, enfermedad reumatológica, enfermedad renal y diabetes. (*Acta Med Colomb* 2024; 49. DOI: <https://doi.org/10.36104/amc.2024.2859>).

Palabras clave: *meningitis criptocócica, cryptococco neoformans, VIH, huésped inmunocomprometido, serodiagnóstico del SIDA.*

Abstract

Introduction: cryptococcosis is a relevant opportunistic fungal infection which mainly affects the central nervous system (CNS) and is highly fatal in both HIV seronegative and seropositive patients.

Methods: this was a retrospective descriptive cross-sectional chart review of adult patients hospitalized for cryptococcal meningitis who met the inclusion criteria. Measures of central tendency and dispersion were calculated for quantitative variables. Qualitative variables were grouped in frequency tables.

Results: this was a homogeneous sample of six cases with equal incidence by sex. Serum and CSF *Cryptococcus spp* antigens were positive in all cases, while the RT-PCR was diagnostic in four patients, and only two patients had a positive culture. High protein, pleocytosis, low glucose and high opening pressure were the most frequent findings on CSF tests. Neuroimaging only showed lesions compatible with infection in two patients.

Dr. Daniel Martín-Arsanios: Medicina Interna, Universidad de la Sabana; Dr. Carlos Mauricio Calderón-Vargas: Departamento de Medicina Interna, Hospital Universitario de la Samaritana; Dr. Juan Carlos Trujillo Cárdenas: Hospital Universitario de la Samaritana, Universidad de La Sabana; Dra. Leidi Angélica Hernández-Ramírez: Medicina Interna, Universidad de la Sabana; Dr. José Fernando Arias-Correal: Departamento de Medicina Interna, Hospital Universitario de la Samaritana; Dr. Nicolás Santoyo-Sarmiento: Universidad del Rosario Escuela de Medicina y Ciencias de la Salud Fundación Cardioinfantil, LaCardio, Grupo de de investigación Medicina Interna; Universidad del Rosario/Universidad CES, Escuela de Medicina y Ciencias de la Salud. Magíster en Epidemiología. Dr. Federico González-Mahecha: Departamento de Medicina Interna, Hospital de la Samaritana, Universidad de la Sabana Dr. Mateo Cifuentes-Ramírez: Especialista en Epidemiología. Universidad Autónoma de Bucaramanga. Fundación Universitaria Juan N. Corpas. Bogotá, D.C. (Colombia). Correspondencia: Dr. Mateo Cifuentes-Ramírez. Bogotá, D.C. (Colombia). E-Mail: mateo.cifuentes.ramirez@gmail.com Recibido: 02/II/2023 Aceptado: 21/III/2024

Conclusions: cryptococcal meningitis has a variable presentation that requires high clinical suspicion not only in HIV seropositive patients but also in HIV seronegative patients and women. It has a highly lethal course, possibly related to chronic corticosteroid use, rheumatic diseases, kidney disease and diabetes. (*Acta Med Colomb* 2024; 49. DOI: <https://doi.org/10.36104/amc.2024.2859>).

Keywords: *cryptococcal meningitis, Cryptococcus neoformans, HIV, immunocompromised host, serological diagnosis of AIDS.*

Introducción

El género *Cryptococcus* abarca más de tres especies, de las cuales dos complejos son los más frecuentes *C. neoformans* y *C. gatti*. Gracias al advenimiento de técnicas moleculares, estos dos últimos han sido divididos en dos y cinco especies respectivamente, teniendo en cuenta el genotipo (1–3). Se relacionan con una alta mortalidad tanto en pacientes inmunocompetentes como inmunosuprimidos, afectando principalmente el sistema nervioso central. Inicialmente, este género de microorganismos se relacionaba únicamente con la infección por el virus de inmunodeficiencia humana (VIH) (4). No obstante, desde hace varios años se ha documentado que pacientes con inmunodeficiencia primaria y/o secundaria por trasplante de órganos sólido y hematológico, diabetes mellitus, enfermedad renal crónica, enfermedad hepática, autoinmunidad y aquellos que reciben terapias inmunosupresoras, se encuentran en riesgo de desarrollar la infección (1).

La forma de presentación, el pronóstico, el rendimiento de las pruebas diagnósticas y el esquema terapéutico puede variar en aquellos con inmunosupresión dependiendo de su etiología (4), por lo que se hace imperativo diferenciarlos. Esto plantea un desafío clínico al momento de abordar estos pacientes. El objetivo de este trabajo es realizar la primera descripción en Colombia de pacientes sin infección por VIH con criptococosis y compromiso del sistema nervioso central.

Material y métodos

Se realizó una revisión retrospectiva desde el año 2012 a 2022 de pacientes con criptococosis en un hospital público de tercer nivel de la ciudad de Bogotá. La búsqueda se realizó a través del registro de pacientes con diagnóstico de criptococosis, código CIE-10 (B45X) del comité infecciones y estadística de la institución. De igual forma, se identificaron todos los pacientes que habían recibido flucitosina, anfotericina B y/o fluconazol en el tiempo descrito. Se seleccionaron aquellos pacientes que no tenían infección por VIH según guías de práctica clínica nacionales (Guía Colombiana Infección por VIH).

Este estudio fue aprobado por el comité de ética de la institución y se consideró de riesgo mínimo para los pacientes. El diagnóstico se realizó a través de cultivo en LCR, sangre o tejido cerebral, antígeno para *Cryptococcus* (aglutinación por látex) en LCR y suero, Filmarray en LCR, coloración con tinta china, estudios histopatológicos por muestras de tejido cerebral.

Los datos sociodemográficos, clínicos, paraclínicos e imagenológicos fueron extraídos de la historia clínica, teniendo como sesgo, el sesgo de información documentada en esta misma. Los datos recopilados se ingresaron a Excel Microsoft Office Versión 16.58, y se analizaron los datos estadísticos básicos Excel Microsoft Office Versión 16.58, y se realizó una tabulación descriptiva con cada caso y sus hallazgos.

Resultados

Durante el periodo pautado, se encontraron seis pacientes que cumplieron con los criterios de inclusión. Las características se reflejan en la Tabla 1; se presentan tres mujeres y tres hombres, la media de la edad fue de 53.3 años con un rango entre los 32 y 83 años. En el grupo de las mujeres, dos de estas presentaban antecedente de enfermedad cardiovascular, enfermedad pulmonar obstructiva crónica (EPOC), enfermedad renal crónica (ERC) e hipotiroidismo, una presentaba autoinmunidad y se encontraba en manejo inmunosupresor con esteroides. La tercera mujer se encontraba en manejo crónico con prednisolona por trombocitopenia autoinmune y, de igual manera, estaba esplenectomizada. Para el grupo de hombres, uno de estos presentaba consumo no claro de esteroide, otro tenía una enfermedad oncológica avanzada (linfoproliferativa) y el último sin otros hallazgos relevantes.

Cinco pacientes manifestaron cefalea, dos presentaron convulsiones y todos presentaban alteración en la marcha con sensación de inestabilidad y aumento en el polígono de sustentación (Tabla 2). A su vez, cinco requirieron admisión a unidad de cuidados intensivos (UCI) y 33% tuvieron un desenlace fatal.

En los paraclínicos de rutina, se documentó que cinco de seis pacientes presentaban alteración hidroelectrolítica, dada por hiponatremia leve a moderada, sin encontrarse algún otro tipo de estudio en contexto de diagnósticos diferenciales u asociaciones secundarias. En todos los casos el antígeno de *Cryptococcus spp* en sangre fue positivo, así como en el LCR, el panel de RT-PCR multiplex FilmArray® realizó la detección en los cuatro casos solicitados, y en dos casos el cultivo presentó crecimiento de *Cryptococcus neoformans* (Tabla 1).

Para otros parámetros del LCR, se evidenció una media de leucocitos de 988 cel/dL, con un rango mínimo de 14 cel/dL y un máximo de 5200 cel/dL; proteínas en LCR con una media de 1175 mg/dL, con un rango mínimo de 49.6 mg/dL y un máximo de 6253 mg/dL; glucosa en LCR con una media de 28 mg/dL, con un rango mínimo de 14 mg/dL.

Tabla 1. Principales características de la muestra estudiada.

Características	Total pacientes n=6 (%)	Media (DE)	Rango
Edad	...	53.3 (17.9)	(32-83)
Sexo			
Hombres	3 (50)
Mujeres	3 (50)
Comorbilidad			
Enfermedad cardiovascular	3 (50)
EPOC	2 (33.3)
Enfermedad renal crónica	2 (33.3)
Enfermedad autoinmune	3 (50)
Consumo crónico de esteroide	3 (50)
Inmunomodulación	1 (16.6)
Ingreso a UCI	5 (83.3)
Desenlace fatal	2 (33.3)
Días de hospitalización	...	23.1 (9.5)	(5-35)
Hemograma			
Glóbulos blancos (10 ³) cel/mL	...	10.7 (2.5)	(7.8-15.8)
Granulocitos (10 ³) cel/mL	...	8.5 (2.4)	(6.1-13.7)
Linfocitos (10 ³) cel/mL	...	1.2 (0.4)	(0.4-1.7)
Hemoglobina g/dL	...	14.7 (2.8)	(11-19.8)
Plaquetas (10 ³) cel/mm	...	332.8 (99.6)	(244-493)
Química sanguínea			
BUN mg/dL	...	19.9 (8.11)	(11.2-32.7)
Creatinina mg/dL	...	1.1 (0.5)	(0.5-2.3)
PCR** mg/dL	...	32.6 (25.8)	(5.5-59.3)
Tiempos prolongados*	1 (20)
VDRL	0
Antígeno <i>Cryptococcus Neoformans</i> sangre	6 (100)
Líquido cefalorraquídeo			
VDRL	0
Antígeno <i>Cryptococcus Neoformans</i> (Látex)	6 (100)
Cultivo <i>Cryptococcus Neoformans</i> positivo	2 (33.3)
Coloración tinta china	4 (66.6)
FlimmArray	4 (66.6)
Citoquímico LCR inicial			
Apariencia turbia	1 (16.6)
Presión de apertura cmH ₂ O	...	22.2 (2.5)	(19-26)
Glucosa mg/dL	...	30.6 (12.2)	(14-48)
Proteínas ¿Unidades ¿--- ¿ g/L mg/dL?	...	143 (98)	(49-312)
Eritrocitos*** células	...	5000	...
Leucocitos células	...	988 (1885)	(14-5200)
Neutrófilos (%)	...	16.6 (17.8)	(4-55.7)
Linfocitos (%)	...	82.6 (18.4)	(14.4-95)
Hallazgos en TAC anormales	5 (83.3%)
Hallazgos en RMN anormales	2 (33.3%)
Anfotericina B # días de manejo*	...	15.4 (8)	(3-28)
Flucitosina # días de manejo*	...	14.8 (8.2)	(3-28)

* Solo se contaba con datos de cinco pacientes.
** Solo se contaba con datos de cuatro pacientes.
*** Datos de un solo paciente.

Continuación.... **Tabla 1.** Principales características de la muestra estudiada

Características	Total pacientes n=6 (%)	Media (DE)	Rango
Citoquímico LCR pos-manejo			
Apariencia turbia*	1 (20%)
Presión de apertura	...	17.4 (7.3)	(8-27)
Glucosa**	...	34.2 (17.4)	(8-54)
Proteínas**	...	161.6 (855)	(70.6-253)
Eritrocitos***	...	1000	...
Leucocitos**	...	72.7 (43.7)	(8-124)
Neutrófilos (%)	...	6.8 (4.6)	(2.3-13.3)
Linfocitos (%)	...	92.5 (4.6)	(86.2-97.3)

* Solo se contaba con datos de cinco pacientes.
 ** Solo se contaba con datos de cuatro pacientes.
 *** Datos de un solo paciente.

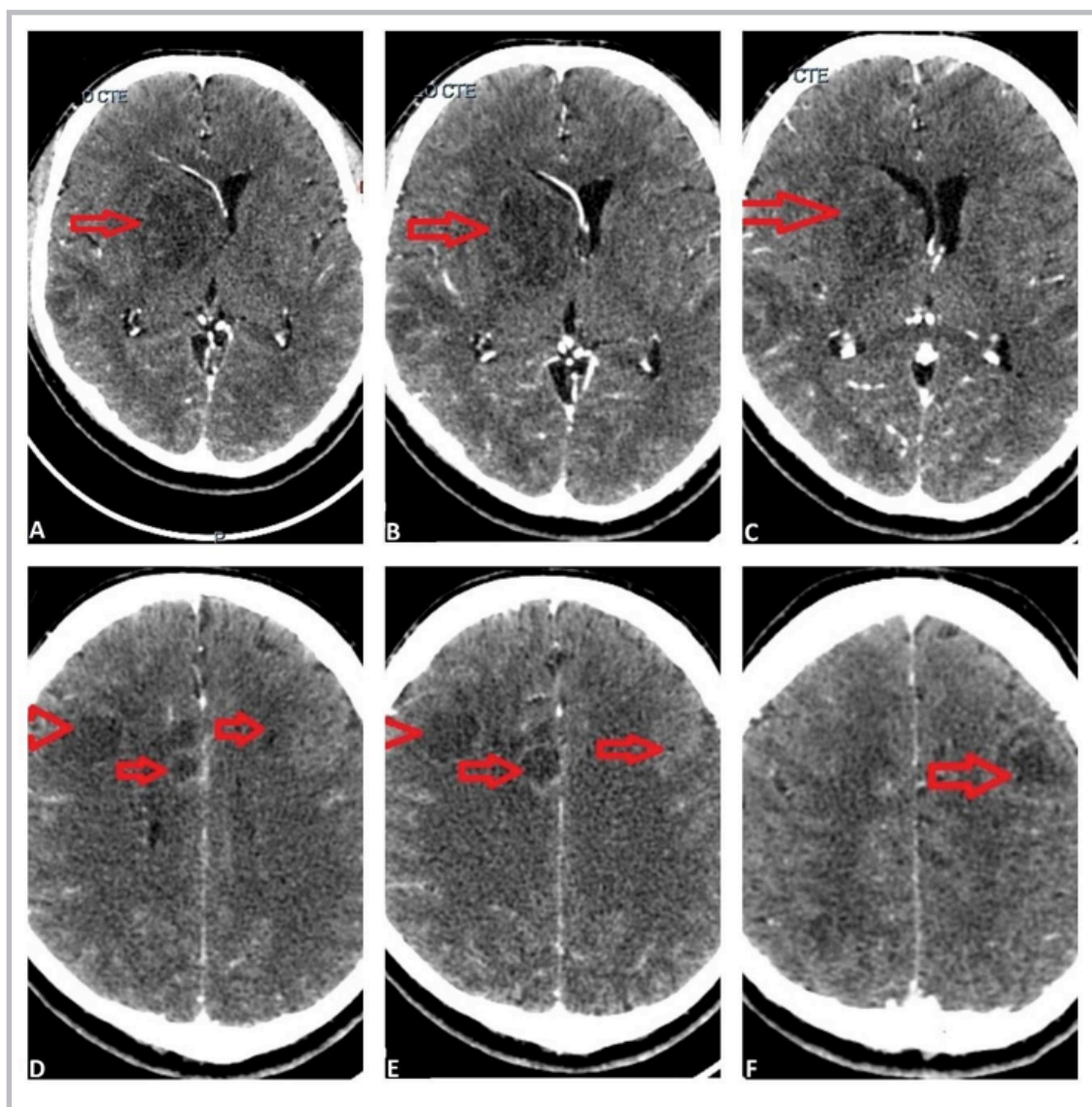


Figura 1. Paciente con múltiples lesiones en corte axial de tomografía cerebral contrastada. Las lesiones se ven con flechas rojas; señalados en la serie de imágenes A, B y C el compromiso ganglio basal con desviación de la línea media es evidente, en la serie de imágenes D, E y F a nivel cortical se encuentra la disposición de estas lesiones, sin predilección de compromiso por alguna región cerebral.

dL y un máximo de 48 mg/dL; y una presión de apertura con una media de 22 cmH₂O, con un rango mínimo de 19 cmH₂O y un máximo de 26 cmH₂O. Estos resultados indican que la hiperproteorraquia, pleocitosis, hipoglucorraquia y aumento de la presión de apertura fueron hallazgos comunes en la mayor parte de los casos.

En cuanto a las imágenes diagnósticas, la tomografía computada de cráneo reveló hallazgos compatibles con lesiones infecciosas en sistema nervioso central solo en dos pacientes como se evidencia en las Figuras 1 y 2, en los otros cuatro pacientes no observaron anomalías.

El manejo terapéutico se aplicó según las guías institucionales e internacionales disponibles en la literatura (IDSA 2010, guía colombiana y guía institucional). Se optó por el tratamiento con anfotericina B liposomal, por disponibilidad en la institución y 5-flucitosina. Somos enfáticos en que la culminación de la terapia de inducción presentó fallas, dada la mortalidad prematura de los casos o por traslado a otras instituciones por motivos administrativos.

Tabla 2. Signos y síntomas de los pacientes con criptococosis meníngea.

Características clínicas	Total pacientes n=6(%)
Cefalea	5 (83.3)
Convulsión	2 (33.3)
Lipotimia	2 (33.3)
Síncope	1 (16.6)
Alteración de la marcha	5 (83.3)

Discusión

La meningitis criptocócica causa aproximadamente un millón de casos y 625 000 muertes al año en pacientes con VIH a nivel mundial. A pesar de esto, actualmente en países desarrollados han aumentado los casos en pacientes VIH negativos (1), especialmente en inmunocomprometidos

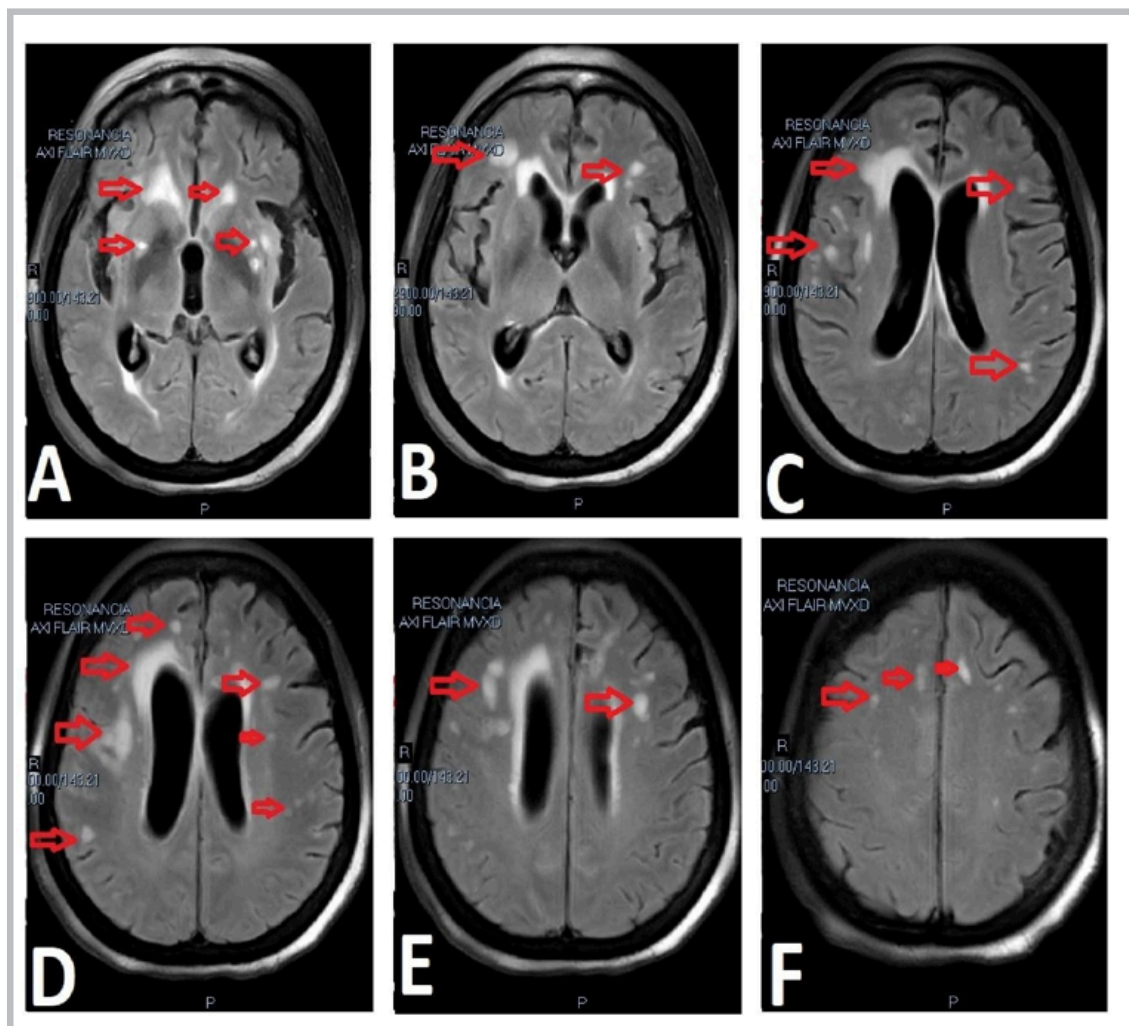


Figura 2. Paciente con múltiples lesiones que realzan al corte axial de resonancia en secuencia FLAIR, las flechas rojas identifican las lesiones; en las imágenes A y B, vemos extenso realce y compromiso de múltiples lesiones a nivel ganglio basal. En las figuras C, D y E, se recalca el compromiso subependimial y a nivel de materia blanca. Por último, en la figura F, asemejando enfermedad de sustancia blanca, lesiones que realzan.

por tratamiento prolongado con corticoesteroides (28%), como es el caso de tres de los pacientes presentados. En menor proporción, también se ha asociado a enfermedad pulmonar, patología maligna hematológica (9%) y esplenectomía (17%), comorbilidades presentes en los pacientes restantes (5, 6).

En la literatura, se destaca el sexo masculino como un factor de riesgo constante para criptococosis en pacientes seronegativos y seropositivos para VIH (7). Este fenómeno parece estar atribuido a diferencias en las respuestas inmunológicas por influencias hormonales, sin embargo, de los seis casos aquí presentados se destaca la presentación similar en hombres y mujeres. Esta similitud podría atribuirse a la edad postmenopáusica de las mujeres en esta serie, ya que se ha descrito que el 17- β -estradiol aumenta la actividad de los macrófagos en respuesta a *Cryptococcus gattii* en roedores femeninos, mejorando el control de la enfermedad (7, 8). Se considera como consecuencia, que dado los casos reportados en la literatura de presentación en mujeres con estado de embarazo o puerperio (7, 9, 10) se podría considerar que las variaciones hormonales podrían ser un factor importante de susceptibilidad en población femenina.

Por otro lado, un grupo de particular interés es la población de pacientes “normales” que constituye el 17-22 % de la población general en las series notificadas de pacientes VIH negativos (1, 11), subgrupo que se ha asociado a desenlaces más graves y complicaciones mayores (1, 7) como se documentó en el paciente número cuatro.

Igualmente, se observó que 33% de los casos tuvo un desenlace fatal, probablemente debido al consumo crónico de corticoesteroides, a la presencia de enfermedad reumatológica y renal (1, 6). En una revisión sistemática de pacientes con lupus activo y meningitis criptocócica, el uso de prednisolona se asoció a mayor mortalidad con un odds ratio (OR)=9.69 (1.54, 60.73) (1, 12). Así mismo, la diabetes y artritis reumatoide aumentaron la mortalidad en esta población.

En cuanto a las complicaciones, el uso de prednisolona se relacionó con el desarrollo de síndrome inflamatorio de reconstitución inmune (SIRI) (1, 12, 13), y la enfermedad renal fue un factor independiente de mortalidad a 90 días (1, 6).

La meningitis criptocócica tiene una presentación clínica variable en este grupo, hasta 50% de casos debutan con fiebre. Además, se ha descrito su asociación con cefalea, alteración en la visión, delirio y demencia con una temporalidad subaguda (14). Por otro lado, en cuanto al citoquímico del líquido cefalorraquídeo (LCR), se observa que los niveles de glucosa menor a 40 mg/dL se asociaron con peor pronóstico, fenómeno que podría explicar el desenlace fatal en dos de los casos reportados, los cuales presentaron niveles de hipoglucoorraquia de 38 y 18 mg/dL respectivamente.

Así mismo, es menos probable que los pacientes presenten una prueba de tinta china positiva (5, 6), como ocurrió con los pacientes dos y tres. Además, dado que la presión

de apertura mayor de 20 centímetros de agua (cmH₂O) se asoció a peor pronóstico, se sugiere que las intervenciones neuroquirúrgicas agresivas en casos de presión intracraneal elevada pueden reducir la mortalidad (6, 15).

En cuanto a los hallazgos imagenológicos, la resonancia magnética cerebral es más sensible que la tomografía axial computarizada (TAC) de cráneo para el diagnóstico. Hasta la mitad de las TAC de cráneo pueden ser normales (7, 16), y en otros casos puede mostrar hidrocefalia, realce en las circunvoluciones, nódulos únicos o múltiples, masas e infartos cerebrales agudos o subagudos (5, 14, 17), como en el caso de los pacientes reportados. La resonancia magnética de cerebro puede revelar zonas hiperintensas potenciadas en T2 que no se realzan con el medio de contraste en las imágenes potenciadas en T1 en los ganglios basales o en el mesencéfalo, y múltiples nódulos miliares con realce en las leptomeninges (14).

El tratamiento recomendado se fundamenta en las directrices IDSA del 2010 (18), las cuales dividen las estrategias dependiendo del huésped. La evidencia es escasa para determinar el régimen antifúngico óptimo, sin embargo, los expertos están a favor de administrar cuatro semanas de terapia de inducción con anfotericina B liposomal con o sin flucitosina (14, 18, 19) en pacientes VIH negativos y sin trasplante de órgano sólido, e incluso se debe extender la duración a seis semanas en presencia de complicaciones neurológicas (19). Posteriormente, se propone una terapia de reducción a 400-800 mg diarios de fluconazol hasta por 12 meses, dependiendo de la respuesta clínica acompañado de la corrección de la inmunosupresión.

Conclusión

La meningitis criptocócica tiene una presentación variable que requiere alta sospecha clínica, especialmente en pacientes seronegativos para VIH y en las mujeres posmenopáusicas, así como en la población en estado de embarazo o puerperio debido a las alteraciones hormonales. Adicionalmente, surge la hipótesis de que el uso crónico de prednisolona, la enfermedad reumatológica, y la enfermedad renal, fueron factores considerables para el desenlace fatal en 33% de los casos de esta serie. Estos factores de riesgo, junto a la hipoglucoorraquia o una presión de apertura > 20 cmH₂O podrían ser más vulnerables a las complicaciones, perpetuando el desafío en el tratamiento que representa esta enfermedad.

Agradecimientos

Al Hospital Universitario de La Samaritana y el centro de investigación de este, al comité de ética y al excelentísimo personal asistencial de la institución de profunda vocación docente y social.

Referencias

1. **Beardsley J, Sorrell TC, Chen SCA.** Central nervous system cryptococcal infections in non-HIV infected patients. *J Fungi*. 2019;5(3).
2. **Pappas PG.** Cryptococcal infections in non-HIV-infected patients. *Trans Am Clin Climatol Assoc*. 2013;124:61-79.

3. **Hagen F, Khayhan K, Theelen B, Kolecka A, Polacheck I, Sionov E, et al.** Recognition of seven species in the *Cryptococcus gattii*/*Cryptococcus neoformans* species complex. *Fungal Genet Biol.* 2015;78:16–48
4. **Park BJ, Wannemuehler KA, Marston BJ, Govender N, Pappas PG, Chiller TM.** Estimation of the current global burden of cryptococcal meningitis among persons living with HIV/AIDS. *Aids.* 2009;23(4):525–30.
5. **Revest M, Decaux O, Frouget T, Cazalets C, Albert JD, Chevrier S, et al.** Infections à cryptocoque chez des patients non VIH. À propos de quatre cas et revue de la littérature. *Rev Med Interne.* 2006;27(3):203–8.
6. **Yang M, Cheng L, Sun F, Liu F, Feng W, Yao P, et al.** Comparison of cryptococcal meningitis in HIV-negative patients with and without lung infections. *J Int Med Res.* 2020 Jun;48(6):300060520929591
7. **S.Ramírez, L. Roa, J. Triana.** Criptococosis cerebral: descripción de una serie de casos con presentaciones típicas y atípicas en el Hospital Universitario San José Infantil de Bogotá. *Acta Neurológica Colombiana.* 2015;31(2):158–66.
8. **Costa MC, de Barros Fernandes H, Gonçalves GKN, Santos APN, Ferreira GF, de Freitas GJC, et al.** 17- β -Estradiol increases macrophage activity through activation of the G-protein-coupled estrogen receptor and improves the response of female mice to *Cryptococcus gattii*. *Cell Microbiol.* 2020 Jun;22(6):e13179
9. **Philpot C. R., Lo D.** Cryptococcal meningitis in pregnancy. *Medical Journal of Australia.* 1972;2(18):1005–1007
10. **Robalo Nunes T, Pires H, Alves L, Guerra A, Boavida S, Brito A, et al.** Cryptococcal Meningitis in an HIV-Negative Puerperal Woman. *Case Rep Infect Dis.* 2021 May 25;2021:6665624
11. **Ecevit IZ, Clancy CJ, Schmalfuss IM, Nguyen MH.** The poor prognosis of central nervous system cryptococcosis among nonimmunosuppressed patients: A call for better disease recognition and evaluation of adjuncts to antifungal therapy. *Clin Infect Dis.* 2006;42(10):1443–7.
12. **Fang W, Chen M, Liu J, Hagen F, Ms A, Al-Hatmi, et al.** Cryptococcal meningitis in systemic lupus erythematosus patients: pooled analysis and systematic review. *Emerg Microbes Infect.* 2016 Sep 7;5(9):e95
13. **Lin KH, Chen CM, Chen TL, Kuo SC, Kao CC, Jeng YC, et al.** Diabetes mellitus is associated with acquisition and increased mortality in HIV-uninfected patients with cryptococcosis: A population-based study. *J Infect.* 2016 May;72(5):608–14.
14. **Qu J, Zhou T, Zhong C, Deng R, Lü X.** Comparison of clinical features and prognostic factors in HIV-negative adults with cryptococcal meningitis and tuberculous meningitis: A retrospective study. *BMC Infect Dis.* 2017;17(1):1–8.
15. **Chen SC, Slavin MA, Heath CH, Playford EG, Byth K, Marriott D, et al.** Australia and New Zealand Mycoses Interest Group (ANZMIG)-*Cryptococcus* Study. Clinical manifestation of *Cryptococcus gattii* infection: Determinants of neurological sequelae and death. *Clin. Infect. Dis.* 2012;55:789–798
16. **Mannstadt M, Sing A, Leitritz L, Brenner-maucher K, Bogner J.** Persistence of *Cryptococcomas* on Neuroimaging. *Clin Infect Dis.* 2000;31:1303–6.
17. **Einsiedel L, Gordon DL, Dyer JR.** Paradoxical inflammatory reaction during treatment of *Cryptococcus neoformans* var. *gattii* meningitis in an HIV-seronegative woman. *Clin Infect Dis.* 2004;39(8):78–82.
18. **Perfect JR, Dismukes WE, Dromer F, Goldman DL, Graybill JR, Hamill RJ, et al.** Clinical practice guidelines for the management of cryptococcal disease: 2010 update by the infectious diseases society of America. *Clin Infect Dis.* 2010;50(3):291–322.
19. **Henao-Martínez AF, Chastain DB, Franco-Paredes C.** Treatment of cryptococcosis in non-HIV immunocompromised patients. *Curr Opin Infect Dis.* 2018;31(4):278–285

