



INFORME FINAL

Autor:

Katherine Pinilla

Trabajo presentado como requisito para optar por el
título de Cirujana de mano

Bogotá - Colombia

2025

Fracturas múltiples inusuales del carpo: presentación de un caso y una opción de tratamiento

Autor

Katherine Pinilla

Tutores

Doctor Hernando Laverde

José Alejandro Daza Vergara

Especialización en Cirugía de Mano

Escuela de Medicina y Ciencias de la Salud

Universidad del Rosario

Bogotá - Colombia

2025

Identificación del proyecto

Institución académica: Universidad del Rosario

Dependencia: Escuela de Medicina y Ciencias de la Salud

Título de la investigación: **Fracturas múltiples inusuales del carpo: presentación de un caso y una opción de tratamiento**

Instituciones participantes: Hospital Universitario Mayor, Méderi.

Tipo de investigación: Serie de casos

Investigador principal: Katherine Pinilla

Investigadores asociados: Dr Hernando Laverde y José Alejandro Daza Vergara

Asesor clínico o temático: Dr Hernando Laverde

Asesor metodológico: José Alejandro Daza Vergara

“La Universidad del Rosario no se hace responsable de los conceptos emitidos por los investigadores en su trabajo, solo velará por el rigor científico, metodológico y ético del mismo en aras de la búsqueda de la verdad y la justicia”.

Agradecimientos

Contenido

1. Introducción	9
1.1. <i>Planteamiento del problema</i>	9
2. Marco Teórico	10
3. Pregunta de investigación	13
4. Objetivos	13
4.1. <i>Objetivo general</i>	13
4.2. <i>Objetivos específicos</i>	13
5. Metodología	14
5.1. <i>Tipo y diseño de estudio:</i>	14
5.2. <i>Población</i>	14
5.3. <i>Criterios de selección:</i>	14
5.4. <i>Variables</i>	14
a. <i>Control sesgo y error</i>	16
b. <i>Plan de análisis</i>	16
c. <i>Proceso de recolección de la información</i>	17
6. Aspectos éticos	17
7. Administración del proyecto	19
a. <i>Cronograma</i>	19
b. <i>Presupuesto</i>	20
8. Resultados- Reporte de caso	20
9. Discusión	28
10. Conclusiones	30
11. Referencias	31
12. Anexos	33
<i>Anexo 1.</i>	33
<i>Anexo 2.</i>	34
<i>Anexo 3.</i>	35
<i>Anexo 4.</i>	35
<i>Anexo 5.</i>	36
<i>Anexo 6.</i>	36
<i>Anexo 7.</i>	37

Anexo 8. 37

Resumen

Las fracturas de múltiples huesos del carpo en un mismo momento son lesiones extremadamente raras y representan un reto importante para los ortopedistas, especialmente en el momento del tratamiento. Hay que tener en cuenta que este tipo de lesiones frecuentemente pasan desapercibidas en la atención de urgencias, dado que presentan signos o síntomas inespecíficos y deben diagnosticarse con estudios adicionales a la radiografía convencional ^{1,2}. Además, el desafío más importante es elegir el tratamiento adecuado para estas lesiones, ya que no existe un procedimiento denominado "estándar de oro" y la literatura que menciona el manejo de tres fracturas concomitantes del carpo es escasa. Es fundamental tratar correctamente este tipo de lesiones para preservar la anatomía de los huesos fracturados y, así, la estabilidad del carpo para evitar secuelas incapacitantes en los pacientes ^{3,4}.

Objetivo: Se decide presentar el siguiente caso, que trata de una paciente femenina de 32 años, quien cursaba con fracturas del estiloides radial y múltiples fracturas concomitantes del carpo (fractura del trapecio, trapezoide y del hueso grande). Fue manejada quirúrgicamente por medio de ligamentotaxis mediante clavos de Kirschner, sin necesidad de material de osteosíntesis adicional.

Resultados: Posterior a un seguimiento de más de 6 meses, la paciente ha presentado resultados favorables en el seguimiento, evidenciados por la mejoría del dolor, la funcionalidad y el reintegro a su actividad laboral.

Conclusión: Se considera importante divulgar esta alternativa novedosa para el manejo de fracturas múltiples del carpo, lo cual no se ha reportado en la literatura previamente.

Palabras clave: Carpo Trapezium; Trapezoide; Capitate; Reporte de caso

Abstract

Fractures of multiple carpal bones at the same time are extremely rare injuries and represent a significant challenge for orthopedic surgeons, especially at the time of treatment. It should be noted that these injuries often go unrecognized in emergency care, as they present nonspecific signs or symptoms and must be diagnosed with additional studies beyond conventional x-ray ^{1,2}. Furthermore, the most significant challenge is choosing the appropriate treatment for these injuries, as there is no so-called "gold standard" procedure and the literature mentioning the management of three concomitant carpal fractures is scarce. It is essential to properly treat these types of injuries to preserve the anatomy of the fractured bones and, thus, the stability of the carpus to avoid disabling sequelae in patients ^{3,4}.

Objective: We decided to present the following case: a 32-year-old female patient with radial styloid fractures and multiple concomitant carpal fractures (trapezium, trapezoid, and capitate fractures). She was surgically managed by ligament tactics using Kirschner pins, without the need for additional osteosynthesis hardware.

Results: After a follow-up of more than 6 months, the patient has had favorable follow-up results, evidenced by improved pain, functionality, and return to work.

Conclusion: It is considered important to show this novel alternative for the management of multiple carpal fractures, which has not been previously reported in the literature.

Key Words: Carpus; Trapezium; Trapezoide; Capitate; Case report

1. Introducción

1.1. Planteamiento del problema

Las fracturas de los huesos del carpo, exceptuando el escafoides, son lesiones extremadamente raras. Aún menos usual es la fractura de varios huesos del carpo al mismo tiempo.^{1,2} Por lo mencionado anteriormente, la literatura existente respecto al manejo de estas fracturas es escasa, lo que convierte esta patología en un reto para los ortopedistas, especialmente para los cirujanos de mano, al momento de decidir cómo tratar estas lesiones.

Actualmente, en la literatura médica internacional, los reportes relacionados con el manejo de múltiples fracturas concomitantes de huesos del carpo son escasos. No hay un "estándar de oro" descrito para su manejo, y específicamente en Colombia, no existen publicaciones al respecto.

1.2 Justificación

Para los ortopedistas, especialmente para los cirujanos de mano, es fundamental conocer y saber cómo tratar esta inusual patología inusual para ofrecerle un tratamiento óptimo con el fin de evitar secuelas incapacitantes para los pacientes. Para evitar estas secuelas el objetivo principal del tratamiento debe ser conservar la anatomía para no alterar la biomecánica del carpo, para evitar inestabilidad del mismo^{1,4}. Existen técnicas quirúrgicas reportadas en la literatura para el manejo de fractura de huesos del carpo de manera individual, sin embargo, para fracturas concomitantes es escasa y estas técnicas no se pueden aplicar a todos los casos, lo que lleva a buscar más alternativas para el manejo de estos pacientes.

Dado lo anterior se presentará el caso de una paciente joven con fractura concomitante de tres huesos del carpo (trapecio, trapecoide y grande), quien fue manejada por medio de ligamentotaxis únicamente con clavos de Kirschner. Lo anterior no se ha reportado en la literatura para fracturas múltiples del carpo por lo que se presentará el caso junto con los desenlaces funcionales de esta paciente. Todo esto con el fin de presentar una alternativa para el manejo de estas lesiones tan poco frecuentes como fundamentales para determinar la función de la mano a futuro.

2. Marco Teórico

Las fracturas de los huesos del carpo, exceptuando el escafoides, son lesiones extremadamente raras, que frecuentemente pasan desapercibidas en la atención de urgencias, dado que no se sospechan, no presentan signos clínicos específicos y muchas veces se pasan por alto en las radiografías estándar de la mano ¹. Por lo anterior, al sospechar estas lesiones se debe solicitar una tomografía que tiene un 100% de sensibilidad y especificidad para la identificación de dichas fracturas. Este tipo de lesiones comprenden el 1.1% de todas las fracturas y 8% de las fracturas de la mano ². Siendo la fractura del escafoides la más frecuente, la segunda más frecuente el piramidal, seguido del trapecio, grande, pisiforme y la menos frecuente del trapezoide ¹. Adicionalmente, es importante tener en cuenta que la fractura de varios huesos del carpo en un mismo momento es aún menos frecuente ^{1,3}.

A pesar de que son lesiones inusuales, es propicio conocer su anatomía para así ofrecerle un tratamiento óptimo a los pacientes; con el fin de evitar secuelas incapacitantes. Los huesos del carpo están cubiertos en su gran mayoría por cartílago y su irrigación puede estar dada por una o dos arterias, lo cual los hace susceptibles a necrosis avascular, artrosis postraumática y pseudoartrosis si no se tratan de una manera adecuada ². Estos huesos componen el macizo carpiano, el cual tiene una concavidad anterior que se transforma en un conducto por la presencia del ligamento anular que se extiende de borde a borde de la concavidad. Los bordes de dicho surco están conformados en su parte externa por el tubérculo del escafoides y la cresta del trapecio, por la parte interna por el pisiforme y la apófisis unciforme del ganchoso. Adicionalmente se divide en dos filas, la más proximal conformada de radial hacia cubital por el escafoides, cabeza del grande, el semilunar, el piramidal y finalmente el pisiforme. Y a nivel distal, también de radial hacia cubital se encuentran el trapecio, trapezoide, grande y el ganchoso. Por otro lado, también se divide en tres columnas externa, media e interna. La primera también conocida como columna del pulgar de Destot, conformada por el escafoides, trapecio y el primer metacarpiano. La media conformada por el semilunar, grande y tercer metacarpiano. Finalmente, la interna constituida por el piramidal y el ganchoso que se articula con el cuarto y quinto metacarpianos ⁴.

Teniendo en cuenta esta anatomía previamente descrita es fundamental saber que al realizar movimientos de ahuecamiento de la palma de la mano la concavidad se incrementa por los movimientos de los músculos tenares e hipotenares cuyas inserciones tensan el ligamento anular, generando una aproximación de los bordes del surco ⁴. Dichas características del surco hacen que estos músculos generen fuerzas deformantes, que al presentar una lesión de uno o varios huesos del carpo pueden comprometer la estabilidad del carpo; lo cual es esencial al tener en cuenta al momento de decidir el tratamiento que se le realizará a este tipo de lesiones. Los patrones de fracturas de los huesos del carpo comprenden una gran variabilidad y se pueden dividir en dos grandes grupos: avulsiones y fracturas del cuerpo ¹.

Al realizar una búsqueda de la literatura existente, se reporta el manejo de la fractura de cada hueso de manera individual, únicamente se tratarán las fracturas presentadas por la paciente del caso trapecio, trapezoide y grande.

Respecto a las fracturas específicamente del trapecio, se presentan por diversos mecanismos de trauma generando así diferentes trazos de fractura, siendo el patrón vertical intraarticular el más frecuente. Así como los diferentes trazos que se pueden presentar, estas pueden ser manejadas de diferentes maneras dependiendo del grado de desplazamiento. Al tratarse de fracturas no desplazadas la principal opción de manejo es no quirúrgica. Pero al ser fracturas desplazadas estas pueden ser manejadas de manera percutánea con clavos de Kirschner, con tracción por medio de fijación externa o con fijación interna, las tres opciones mostrando adecuados resultados respecto a arcos de movilidad, dolor y fuerza de agarre postoperatoria^{1,5,6}. Se han reportado diferentes complicaciones posteriores a esta fractura como lo son síndrome de túnel del carpo, rigidez, dolor crónico, no unión o tendinopatías ^{1,7}.

Por otro lado, las fracturas del grande generalmente se presentan como lesiones concomitantes, lo cual es fundamental para tener en cuenta al momento del tratamiento ideal de estos pacientes. Para manejo de estas fracturas cuando se encuentran desplazadas se prefiere una fijación con tornillos de compresión de cabeza ocultable especialmente cuando el trazo se encuentra a nivel del cuello. De la misma manera se ha descrito para el manejo de estas fracturas el uso de ligamentotaxis para mantener a altura del grande, para así evitar alteraciones en la cinemática del carpo y disminuir el riesgo de necrosis

avascular⁸. Complicaciones como no unión, mal unión, necrosis avascular, artrosis postraumática son algunas de las que se han reportado en la literatura ^{1,9,10}.

Así mismo, las fracturas del trapecioide son las menos comunes y así como las del grande se presentan generalmente en conjunto con otras lesiones⁹. Las fracturas de este hueso generalmente se presentan en el cuerpo o en el borde dorsal. Si no presentan compromiso intraarticular y no se encuentran desplazadas se manejan de manera no quirúrgica. De lo contrario se manejan de manera quirúrgica con tornillos de compresión, con clavos de Kirschner de manera percutánea o si hay conminución severa se realiza artrodesis carpometacarpiana con segundos y primer metacarpianos. Todas estas opciones quirúrgicas han demostrado buenos resultados¹¹. Finalmente, como complicaciones se han reportado no unión, retardo en la consolidación y artritis postraumática ¹.

Al realizar una búsqueda específica en la literatura respecto a casos de fracturas concomitantes de trapecioide, grande y trapecio no se encontró ningún caso que tratara este tipo de lesiones. Se encontraron algunos estudios que reportan fracturas concomitantes del carpo y sus tratamientos, sin embargo, son muy pocos. Por ejemplo, se encontró un reporte de caso publicado por *Kang et al.* en 2009 donde describen el caso de un paciente masculino de 43 años con fractura concomitante del grande, ganchoso y trapecioide quien fue manejado con tornillos de compresión de manera percutánea obteniendo buenos resultados funcionales a los 6 meses de seguimiento. Ellos únicamente indican el paciente presentó buena movilidad sin ninguna medida específica y únicamente indican una fuerza de agarre de un 90% en comparación con el lado no afectado ¹². Por otro lado, se encontró otro reporte de caso publicado en 2010 por *Sabat et al.* que muestra el caso de un paciente masculino de 22 años con fracturas de escafoides, grande y ganchoso, quien fue tratado por medio de clavos de Kirschner para reducción cerrada con fijación percutánea y un tornillo de compresión interfragmentaria. Los autores reportaron en este estudio una fuerza de agarre de 85% a comparación del lado sano y un puntaje de 80 en la escala de Mayo¹³. Estos son algunos de los escasos estudios que se encuentran en la literatura respecto al manejo de estas lesiones y el tratamiento ofrecido para estos pacientes, así como su evolución.

Como se mencionó anteriormente hay varias técnicas quirúrgicas descritas para el manejo de estas lesiones, sin embargo, en la literatura hay evidencia escasa que mencione el manejo de tres fracturas concomitantes del carpo. Además, es importante tener en cuenta que no se encontraron estudios respecto al manejo de estas lesiones con ligamentotaxis y tampoco se encontraron estudios respecto a fracturas concomitantes específicamente de trapecio, trapecoide y grande.

Dado lo anterior se presentará el caso de una paciente joven con fractura concomitante de tres huesos del carpo (trapecio, trapecoide y grande), como se manejó esta lesión por medio de ligamentotaxis y los desenlaces funcionales de esta paciente. Con el fin de presentar una alternativa para el manejo de estas lesiones tan poco frecuentes como fundamentales para determinar la función de la mano.

3. Pregunta de investigación

¿Cómo fueron los desenlaces clínicos, en su dx, tratamiento, manejo de dolor de la paciente femenina con fractura concomitante de tres huesos del carpo manejada en el Hospital Universitario Mayor Méderi, en Bogotá, Colombia?

4. Objetivos

4.1. Objetivo general

Describir el tratamiento y desenlaces respecto al dolor y funcionalidad del caso de una paciente femenina con fractura concomitante de tres huesos del carpo manejada en el Hospital Universitario Mayor Méderi, en Bogotá, Colombia.

4.2. Objetivos específicos

- Describir el caso clínico de la fractura concomitante de tres huesos del carpo.
- Describir el tratamiento que se le brindó a la paciente.
- Describir los resultados funcionales de la paciente posterior al tratamiento por medio de la escala de Función de miembro superior abreviada (QuickDASH por sus siglas en inglés)⁵.
- Describir por medio de la escala visual análoga del dolor (VAS por sus siglas en inglés)¹⁴.

- Describir una novedosa alternativa de tratamiento para las fracturas concomitantes del carpo.

5. Metodología

5.1. Tipo y diseño de estudio:

Estudio observacional descriptivo de tipo reporte de caso. En este se presentará y describirá un caso poco común, el tratamiento ofrecido y los desenlaces del mismo. Los datos se tomarán de la historia clínica.

5.2. Población

- Población de referencia: Pacientes femeninas con diagnóstico de fractura de múltiples huesos del carpo, manejada en el Hospital Universitario Mayor Méderi.
- Población objetivo: pacientes con fracturas múltiples concomitantes de huesos del carpo.
- Población accesible: pacientes con fracturas múltiples concomitantes de huesos del carpo llevado a procedimiento quirúrgico

Tamaño de la muestra:

Caso de paciente femenina con diagnóstico de fractura de múltiples huesos del carpo.

5.3. Criterios de selección:

- Inclusión: Paciente con diagnóstico de fractura de múltiples huesos del carpo en el mismo momento quien es diagnosticada y será manejada en el Hospital Universitario Mayor Méderi.
- Exclusión: Al tratarse de un reporte de caso no se requirió

5.4. Variables

Variable	Definición	Tipo de variable	Definición operacional	Escala	Unidad de medida	Posibles valores
Edad	Tiempo desde el nacimiento en años	Cuantitativa	Se tomará de historia clínica	Continua	18-99	32
Sexo	Sexo de nacimiento	Cualitativa	Se tomará de historia clínica	Nominal-Politómica	Femenino	Femenino

					Masculino Otro	
Ocupación	A que se dedica la paciente	Cualitativa	Se le preguntará a la paciente de la consulta	Nominal	Ocupación	Empleada pública
Lateralidad	Lateralidad de dominancia	Cualitativa	Se le preguntará a la paciente de la consulta	Nominal-Dicotómica	Derecha Izquierda	Derecha
Escala visual análoga del dolor -1 (VAS-1)	Dolor referido por la paciente en segundo control	Cualitativa	Se le preguntará a la paciente de la consulta	Ordinal	0-10	6
Escala visual análoga del dolor -2 (VAS-2)	Dolor referido por la paciente en tercer control	Cualitativa	Se le preguntará a la paciente de la consulta	Ordinal	0-10	2
Escala visual análoga del dolor -3 (VAS-3)	Dolor referido por la paciente en cuarto control	Cualitativa	Se le preguntará a la paciente de la consulta	Ordinal	0-10	0
QuickDASH-1	Función de la extremidad referida por la paciente en la primera consulta	Cuantitativa	Se le preguntará a la paciente de la consulta	Continua	0-100	95
QuickDASH-2	Función de la extremidad referida por la paciente en la segunda consulta	Cuantitativa	Se le preguntará a la paciente de la consulta	Continua	0-100	43
QuickDASH-3	Función de la extremidad	Cuantitativa	Se le preguntará a la	Continua	0-100	15

	referida por la paciente en la tercera consulta		paciente de la consulta			
Flexión de la muñeca 1	Flexión de la muñeca medida en tercer control	Cuantitativa	Se medirá en la consulta	Continua	Grados	22
Flexión de la muñeca 2	Flexión de la muñeca medida en cuarto control	Cuantitativa	Se medirá en la consulta	Continua	Grados	85
Extensión de la muñeca 1	Extensión de la muñeca medida en tercer control	Cuantitativa	Se medirá en la consulta	Continua	Grados	80
Extensión de la muñeca 2	Extensión de la muñeca medida en cuarto control	Cuantitativa	Se medirá en la consulta	Continua	Grados	90

a. Control sesgo y error

- Sesgos de medición: se disminuyeron tomando los datos de la historia clínica en forma completa de la paciente. También se controlaron utilizando las herramientas para recolección, diligenciando toda la información al momento de aplicar las escalas. También se aseguró que la paciente hubiera entendido las preguntas reinterrogándola en muchas ocasiones. Adicionalmente se realizó una medida de arcos de movilidad con goniómetro interpretada por todos los profesionales que se encontraban en la consulta.

b. Plan de análisis

Se eligió este caso dado que la fractura concomitante de huesos del carpo, sin incluir el escafoide, es un diagnóstico infrecuente. Por lo anterior, se decidió realizar la descripción del tratamiento y desenlaces durante el seguimiento. Se recopiló datos relevantes de la historia clínica y se realizó un análisis cualitativo de las características de la paciente y finalmente se comparó con la literatura existente, la

cual es muy poca, contribuyendo así al conocimiento de esta patología poco frecuente. Se compararán la función y el dolor en todos los controles por medio de la escala visual análoga del dolor (VAS)¹⁴ y la escala de Función de miembro superior abreviada validada al español (QuickDASH por sus siglas en inglés)⁵. Además se compararán los arcos de movilidad de flexoextensión de la muñeca medidos en los controles postoperatorios con goniómetro.

c. Proceso de recolección de la información

Recolección de la información a partir de la historia clínica desde la atención por urgencias y las consultas posteriores, así como la revisión de las imágenes realizadas en el proceso de atención del caso. Se extraerán aspectos relevantes para la investigación y se preguntará en cada control a la paciente el dolor y funcionalidad.

6. Aspectos éticos

El estudio se realizó dentro de los principios éticos para las investigaciones médicas en seres humanos según la Declaración de Helsinki - 59ª Asamblea General, Seúl, Corea, octubre 2008.

Se tuvo en cuenta las regulaciones locales del Ministerio de Salud de Colombia Resolución 8430 de 1993 en lo concerniente al Capítulo I “De los aspectos éticos de la investigación en seres humanos”.

La presente investigación es clasificada dentro de la categoría investigación sin riesgo.

De acuerdo con la Resolución 8430 de 1993 “Por la cual se establecen las normas científicas, técnicas y administrativas para la investigación en salud”, según el Artículo 11: las investigaciones sin riesgo: son estudios que emplean técnicas y métodos de investigación documental retrospectivos y aquellos en los que no se realiza ninguna intervención o modificación intencionada de las variables biológicas, fisiológicas, psicológicas o sociales de los individuos que participan en el estudio, entre los que se consideran: revisión de historias clínicas, entrevistas, cuestionarios y otros en los que no se le identifique ni se traten aspectos sensitivos de su conducta. Si bien el presente estudio se basa en la revisión documental, este reporte es calificado como riesgo mínimo dadas las particularidades detalladas en su contenido.

Con el propósito de poder hacer uso de los datos de la historia clínica, las imágenes diagnósticas, y posteriormente poder estructurar la publicación del reporte de caso se solicitó a la paciente, manifestar su voluntad en el proceso de consentimiento informado específico en presencia de un testigo, durante el cual se detalló que toda información que pudiese identificarle sería tratada con la rigurosidad científica y la confidencialidad correspondiente, con fines netamente académicos y de investigación. Adicionalmente se resolvieron las dudas que la voluntaria presentó y se entregó copia del documento firmado. Este protocolo fue sometido y aprobado por el Comité de Investigaciones y el Comité de Ética en Investigación en Seres Humanos de Méderi.

Se limitará el acceso de los instrumentos de investigación únicamente a los investigadores según Artículo 8 de la Resolución 008430 de 1993 del Ministerio de Salud.

Será responsabilidad de los investigadores el guardar con absoluta reserva la información contenida en las historias clínicas y a cumplir con la normatividad vigente en cuanto al manejo de la misma reglamentados en los siguientes: Ley 100 de 1993, Ley 23 de 1981, Decreto 3380 de 1981, Resolución 008430 de 1993 y Decreto 1995 de 1999.

Todos los integrantes del grupo de investigación estarán prestos a dar información sobre el estudio a entes organizados, aprobados e interesados en conocerlo siempre y cuando sean de índole académica y científica, preservando la exactitud de los resultados y haciendo referencia a datos globales y no a pacientes o instituciones en particular.

Se mantendrá absoluta confidencialidad y se preservará el buen nombre institucional profesional.

No existe ningún conflicto de interés por parte de los autores del estudio que deba declararse.

7. Administración del proyecto

a. Cronograma

Actividad para desarrollar	Mes 1-2	Mes 3-4	Mes 5-8	Mes 9-12
Aprobación del protocolo y realización de correcciones.				
Revisión de historia clínica y recolección de datos				
Redacción del reporte de caso y correcciones				
Redacción del artículo y sometimiento para publicación				

b. Presupuesto

DESCRIPCIÓN RUBRO	FINANCIACIÓN (Si aplica)	Contrapartida MÉDERI	Contrapartida Otras instituciones	TOTAL /RUBRO
PERSONAL CIENTÍFICO	\$	1.000.000 \$	1.000.000 \$	2.000.000 \$
SERVICIO TÉCNICO PROFESIONAL	\$	\$	\$	\$
EQUIPOS	\$	\$	\$	\$
Subvencionados	\$	\$	\$	\$
Propios	\$	\$	700.000 \$	700.000 \$
SOFTWARE ESPECIALIZADO	\$	\$	\$	\$
PUBLICACIONES	\$	\$	\$	\$
MATERIALES/ INSUMOS	\$	\$	\$	\$
BIBLIOGRAFIA	\$	\$	\$	\$
VIAJES /VIÁTICOS	\$	\$	\$	\$
EVENTOS Y/O REFRIGERIOS	\$	\$	\$	\$
SALIDAS DE CAMPO	\$	\$	\$	\$
OTROS	\$	\$	\$	\$
TOTAL		1.000.000 \$	1.700.000 \$	2.700.000 \$

8. Resultados- Reporte de caso

Se trató de una paciente femenina de 32 años de lateralidad diestra, que se desempeñaba como empleada pública al momento del trauma. La paciente no refería antecedentes de ningún tipo. Inicialmente, ingresó al servicio de urgencias por un trauma de dos días de evolución consistente en accidente de tránsito en calidad de conductora de *buggy* con posterior trauma en hemicuerpo izquierdo contra unos árboles.

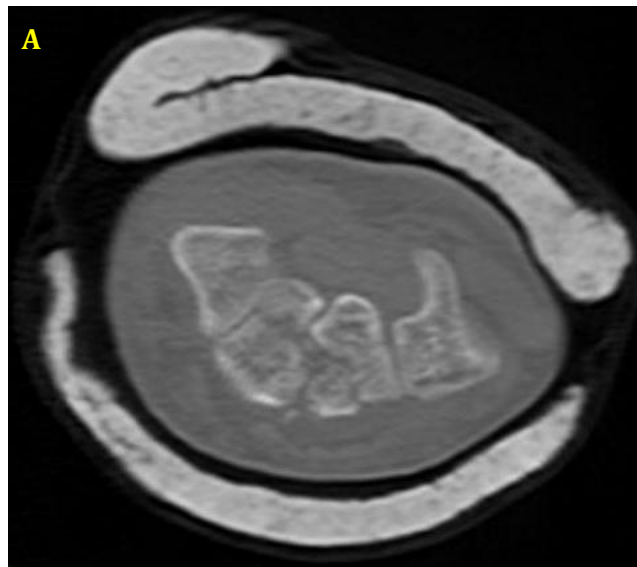
Al examen físico de ingreso se evidenció, dolor en la muñeca izquierda, asociado a equimosis moderada en región palmar y dorsal de la muñeca. En la mano izquierda presentaba limitación para movilidad activa completa de los dedos, sin dolor en el pulgar.

Se documentó en estudios radiográficos en el miembro superior izquierdo una fractura del radio distal, sobre la estiloides radial, fractura del hueso grande y fractura del trapezoide (Imagen 1). Dichas lesiones fueron manejadas inicialmente con una férula en pinza de azúcar. Además, presentó una fractura de la rótula izquierda asociada a clínica de lesión de tendón patelar y una fractura no desplazada del Hallux izquierdo.

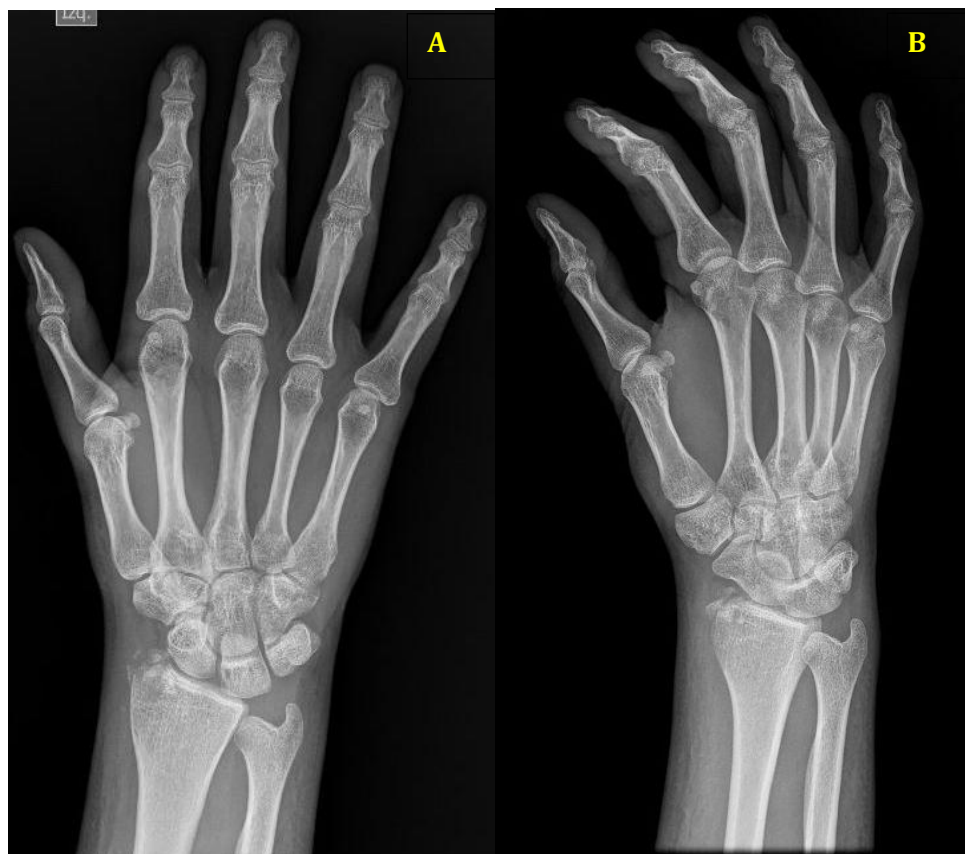
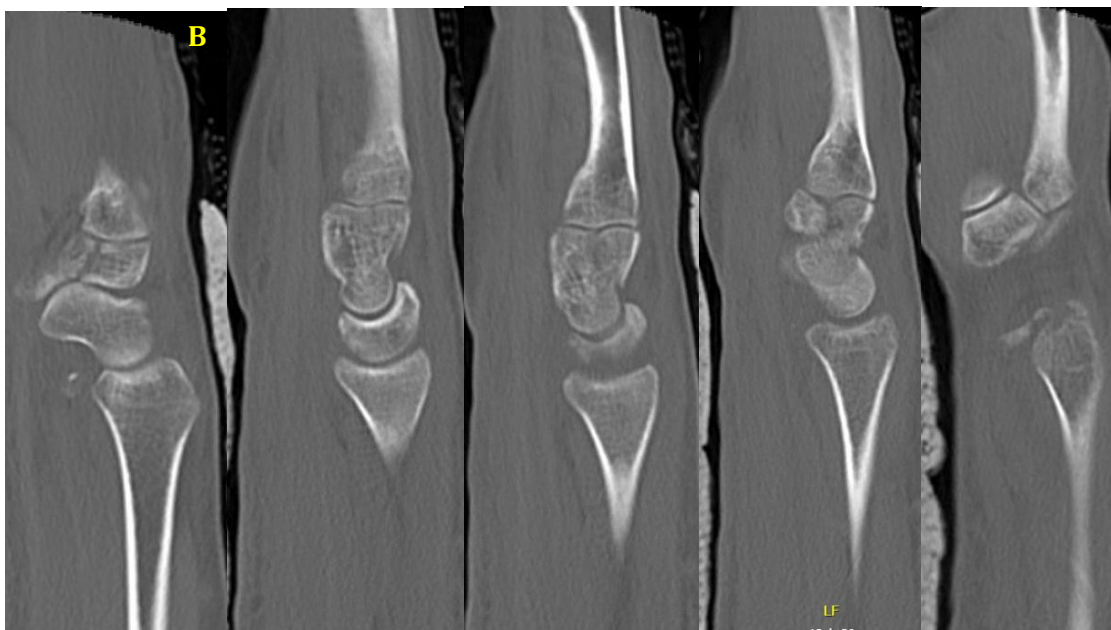
Imagen 1. A. Radiografía anteroposterior de la mano izquierda de la paciente tomada al ingreso tomadas del sistema de imágenes del Hospital Universitario Mayor Méderi, en Bogotá, Colombia B. Radiografía oblicua de la mano izquierda de la paciente tomada al ingreso tomadas del sistema de imágenes del Hospital Universitario Mayor Méderi, en Bogotá, Colombia

Por los hallazgos radiográficos para caracterización de las lesiones en muñeca y mano izquierda se ordenó una tomografía con reconstrucción tridimensional con corte finos 2mm. En dicha tomografía se observaron múltiples lesiones como una fractura conminuta de la estiloides radial, fracturas de trapecio, trapezoide y del hueso grande en forma de T (Imagen 2).



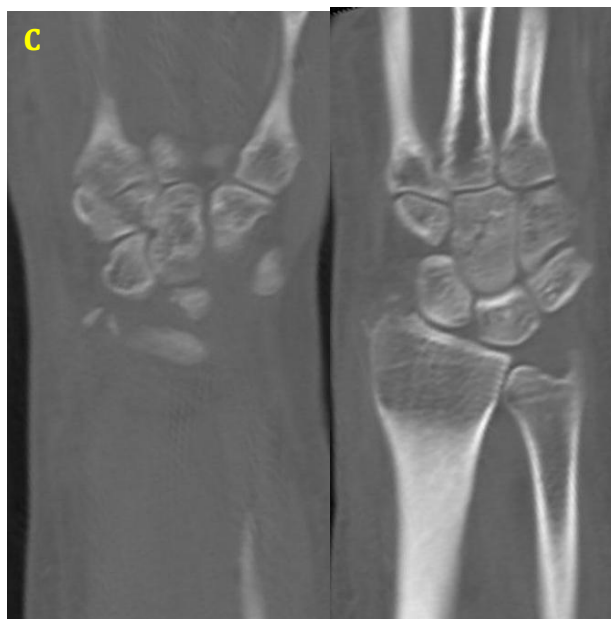


Imagen 2.

A. Tomografía axial computarizada de la muñeca izquierda corte transversal de la paciente tomada al ingreso tomadas del sistema de imágenes del Hospital Universitario Mayor Méderi, en Bogotá, Colombia

B. Tomografía axial computarizada de la muñeca izquierda corte sagital de la paciente tomada al ingreso tomadas del sistema de imágenes del Hospital Universitario Mayor Méderi, en Bogotá, Colombia

C. Tomografía axial computarizada de la muñeca izquierda corte coronal de la paciente tomada al ingreso tomadas del sistema de imágenes del Hospital Universitario Mayor Méderi, en Bogotá, Colombia

Posterior a esto se consideró la paciente se beneficiaba de manejo quirúrgico. El procedimiento quirúrgico se llevó a cabo bajo anestesia regional; en el cual se realizaron maniobras de tracción y contra-tracción logrando así ligamentotaxis de la fila distal del carpo. Posterior a esto se realizó una mini incisión sobre la base radial del segundo metacarpiano para realizar fijación intermetacarpiana aprovechando la estabilidad carpometacarpiana del quinto y el cuarto metacarpiano. Se realizó una fijación

intermetacarpiana del segundo hasta el quinto metacarpiano. Se tomó la determinación de realizar dicha fijación dado que los fragmentos palmares eran muy pequeños y el riesgo de falla y migración de material de osteosíntesis hacia el túnel del carpo era muy alta. Finalmente se inmovilizó con una férula en pinza de azúcar con extensión en espica de pulgar dado que se llevó a cabo previamente una reducción indirecta de la fractura del radio.

La paciente asistió a su primer control postoperatorio donde se retiró inmovilización con evidencia de disminución del edema, no evidencia de signos de infección y movilidad de los dedos sin limitaciones. Se inmovilizó nuevamente con pinza a de azúcar. No se interrogó respecto a dolor o funcionalidad dado que se encontraba en postoperatorio inmediato, no se había autorizado la movilidad y el dolor podría estar sesgado por un postoperatorio tan pronto.

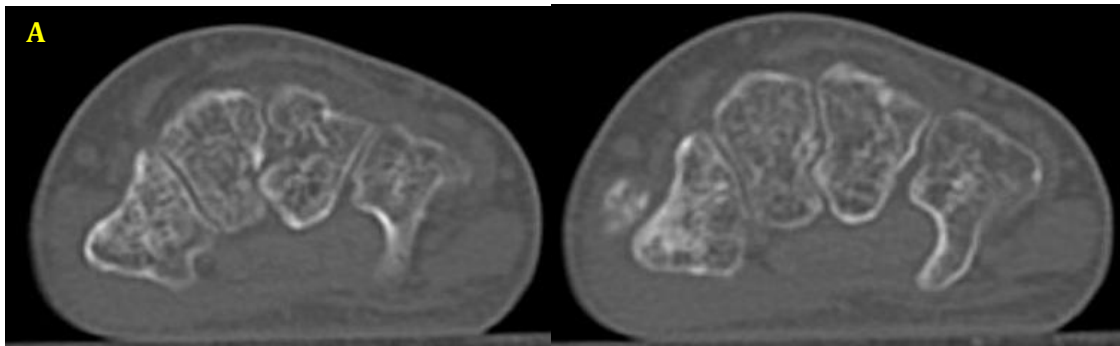
En un siguiente control postoperatorio, siete semanas después del procedimiento, se retiró férula y clavo de Kirschner de fijación intermetacarpiana. Se indicó uso de brace e inicio de terapia física para recuperación de arcos de movilidad. En ese momento, la paciente realizaba movilidad de los dedos sin limitaciones. Al aplicar la escala visual análoga del dolor, la paciente manifestó un dolor de 6 sobre 10 (Anexo 3)¹⁴ y al aplicar la escala QuickDASH validada al español por García y colaboradores (Anexo 4)⁵ la paciente reportó un puntaje de 95. No se midieron arcos de movilidad en esta consulta, dado que no se había indicado hasta ese momento inicio de la movilidad.

Más adelante, a los 3 meses postoperatorios, la paciente asistió a control por consulta externa. Al aplicar en este momento la escala visual análoga del dolor, la paciente manifestó un dolor de 2 sobre 10 (Anexo 5.)¹⁴ y al aplicar la escala QuickDASH validada al español por García y colaboradores⁵, la paciente reportó un puntaje de 43 (Anexo 6.). En dicho control se evidenció una cicatriz de herida quirúrgica en adecuado estado, sin signos de infección. Por otro lado, se encontró una flexión de la muñeca de 22 grados y una extensión de 80 grados aproximadamente, movilidad de los dedos sin limitaciones. Adicionalmente no se encontraron alteraciones neurológicas (Imagen 3).

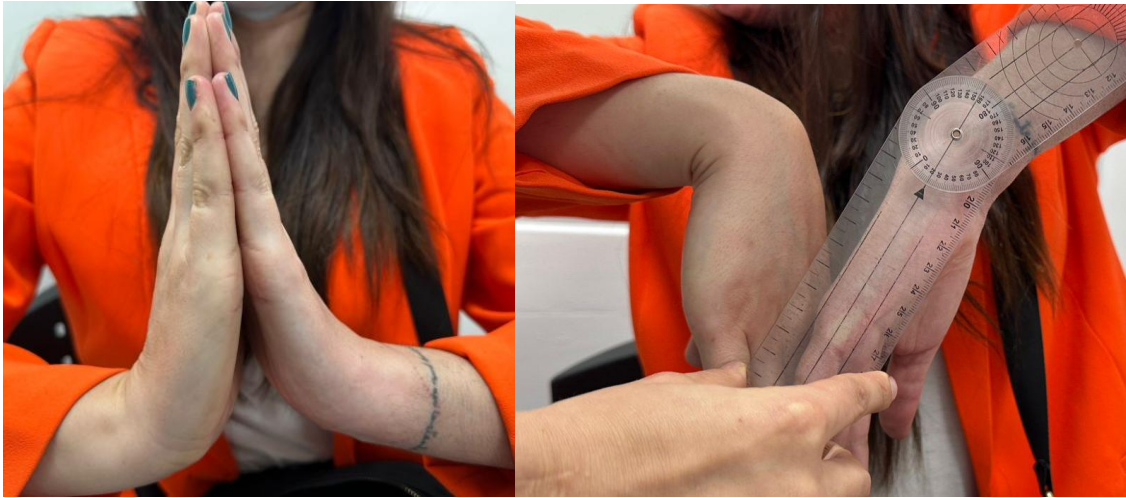

Imagen 3. Fotos clínicas en tercer control postoperatorio Hospital Universitario Mayor Méderi, en Bogotá, Colombia

El evaluar la tomografía de la mano derecha se evidenciaron fracturas en avanzado proceso de consolidación con restitución anatómica del carpo (Imagen 4). Por el momento se suspendió el uso del brace de muñeca y se indicó continuar con terapia física para recuperar arcos de movilidad en su totalidad.



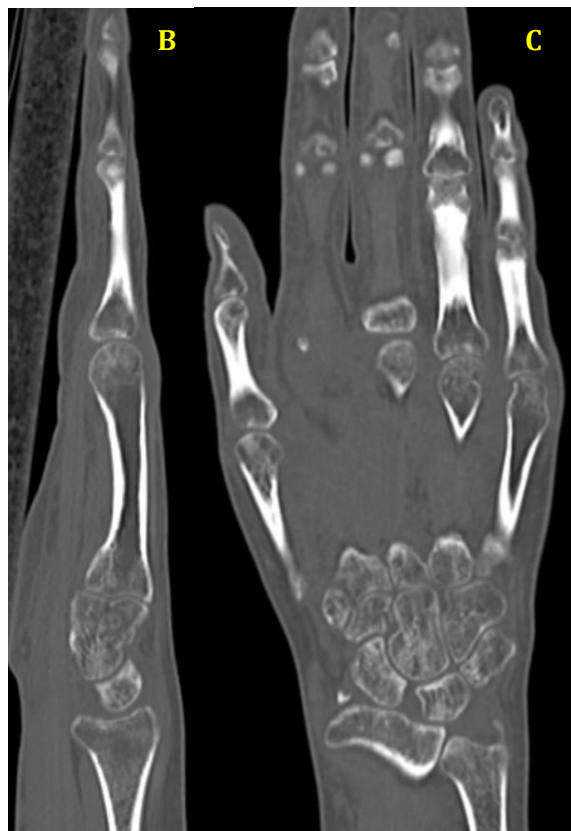


Imagen 4

A. Tomografía axial computarizada de la muñeca izquierda corte transversal de la paciente a los tres meses postoperatorios tomadas del sistema de imágenes del Hospital Universitario Mayor Méderi, en Bogotá, Colombia

B. Tomografía axial computarizada de la muñeca izquierda corte sagital de la paciente a los tres meses postoperatorios tomadas del sistema de imágenes del Hospital Universitario Mayor Méderi, en Bogotá, Colombia

C. Tomografía axial computarizada de la muñeca izquierda corte coronal de la paciente a los tres meses postoperatorios tomadas del sistema de imágenes del Hospital Universitario Mayor Méderi, en Bogotá, Colombia

Posteriormente a los 8 meses postoperatorios, la paciente asistió a control por consulta externa. En este control al aplicar la escala visual análoga del dolor a paciente manifestó un dolor de 0 sobre 10 (Anexo 7.)¹⁴ y al aplicar la escala QuickDASH validada al español por García y colaboradores⁵, la paciente reportó un puntaje de 15 (Anexo 8.). Y se encontró una flexión de la muñeca de 85 grados y una extensión de 90 grados aproximadamente, movilidad de los dedos sin limitaciones. Adicionalmente, persistía sin alteraciones neurológicas (Imagen 5). En este control la paciente reportó una reincorporación completa a su actividad laboral.



Imagen 5. Fotos clínicas en cuarto control postoperatorio Hospital Universitario Mayor Méderi, en Bogotá, Colombia

Es importante recalcar que previo al procedimiento, se preguntó a la paciente cuales eran sus expectativas con el manejo. La paciente manifestó que deseaba mejorar el dolor y recuperar su capacidad funcional, lo cual se evidenció en los controles postoperatorios realizados hasta el momento.

Al realizar una comparación respecto a los resultados reportados por la paciente de acuerdo a la escala visual análoga del dolor (VAS) se observó una mejoría importante del dolor. En el control a las 7 semanas, la paciente reportó una VAS de 6 y en el último control a los 8 meses del procedimiento la paciente reportó una VAS de 0. Al evidenciar estos resultados se observó una mejoría total del dolor en el seguimiento postoperatorio ¹⁴.

Por otro lado, también se evidenció una mejoría importante respecto a la funcionalidad teniendo en cuenta la escala de Función de miembro superior abreviada (QuickDASH) validada al español y en los arcos de flexo extensión de la muñeca. En el control a las 7 semanas la paciente reportó un QuickDASH de 95, el cual es un puntaje alto indicando una limitación importante para la función del miembro superior. Sin embargo, a los 8 meses postoperatorios la paciente reportó un valor de 15 de QuickDASH evidenciando una función de miembro superior prácticamente normal ⁵. Estos dos puntajes demostraron el excelente desenlace funcional reportado por esta paciente durante el seguimiento postoperatorio. Adicionalmente, al evaluar funcionalidad que está directamente relacionado con la movilidad de la muñeca, se apreció una mejoría importante en la flexo extensión de la muñeca. En el tercer control postoperatorio se observó una flexión de la muñeca de 22 grados y una extensión de 80 grados; cinco meses después se encontró una flexión de 85 grados y una extensión de 90 grados.

Dados los resultados evidenciados anteriormente se pudo inferir que la ligamentotaxis percutánea con clavos de Kirschner para el manejo de fracturas múltiples simultáneas del carpo puede ser una opción viable y poco invasiva para el manejo de estos pacientes.

9. Discusión

Como se puede evidenciar la paciente del caso reportado, la paciente presentó al mismo tiempo fracturas en tres huesos diferentes del carpo, el trapecio, el trapecoide y el grande.

Como se describió anteriormente, estas lesiones presentadas de manera individual pueden llegar a ser manejadas con inmovilizaciones hasta con reducción abierta y fijación interna, dependiendo del hueso, tamaño de los fragmentos y desplazamiento de estos. Inclusive en algunos casos, pueden incluir reparación ligamentaria concomitante o también estabilización de otras lesiones con el fin de disminuir las fuerzas deformantes para evitar secuelas indeseadas ¹⁻³. Sin embargo, no se encontró en la literatura ningún caso que

reportara el manejo y desenlaces fracturas concomitantes de los tres huesos que presentó la paciente del caso (trapezio, trapezoide y grande). Únicamente se encontraron pocos casos que hablaban de fracturas concomitantes del carpo las cuales habían sido manejadas con tornillos de compresión interfragmentaria como si se trataran de fracturas individuales. Estos estudios reportaron desenlaces adecuados durante el seguimiento ^{12,13}.

A pesar de la escasez en la literatura de información reportada en la literatura respecto al caso de la paciente, se consideró que era candidata para realizar fijación interna de los tres huesos con tornillos de compresión interfragmentaria hacia palmar por un abordaje dorsal. Lo anterior con el fin de preservar la anatomía descrita con anterioridad para evitar inestabilidad del carpo y desenlaces indeseados.

Sin embargo, durante el procedimiento se evidenció que únicamente por medio de maniobras de tracción, se logró obtener ligamentotaxis de la fila distal del carpo y estabilidad carpometacarpiana del quinto y cuarto metacarpiano. Adicionalmente se observó la conminución importante de los fragmentos palmares de los huesos fracturados, lo cual era un predictor de alto riesgo de falla de cualquier tipo de fijación interna. Por lo anterior, se decidió realizar únicamente fijación intermetacarpiana percutánea por medio de clavos de Kirschner para mantener esta ligamentotaxis y estabilidad. Por lo que se terminó realizando un procedimiento menos invasivo y menos riesgoso al inicialmente propuesto.

Al realizar una búsqueda de la literatura respecto al manejo de múltiples fracturas del carpo únicamente con ligamentotaxis, no hay información disponible. Se encontraron algunos reportes de fracturas en el carpo asociadas a otras lesiones a nivel del radio o a nivel de los metacarpianos manejadas con ligamentotaxis. Por ejemplo, se encontró un reporte de caso que expone un paciente con una fractura del hueso grande asociado a fractura de la base del tercer metacarpiano y subluxación carpometacarpiana. Este caso fue manejado únicamente por medio de ligamentotaxis evidenciando buenos resultados funcionales durante el seguimiento. En este reporte, los autores describieron el manejo únicamente con ligamentotaxis como una técnica novedosa para el tratamiento de este tipo de lesiones por la ausencia de literatura ⁸. Por otro lado, hay varios estudios que reportan la efectividad de la ligamentotaxis por medio de fijación externa, para el manejo de fracturas de radio distal asociadas a lesiones ligamentarias carpales. Los cuales reportaron buenos desenlaces

funcionales y pocas complicaciones ^{15,16}. Además, se encuentran también estudios que hablan sobre la efectividad de la ligamentotaxis en casos de fractura de radio distal asociado a fracturas del carpo, sin mencionar específicamente su beneficio específicamente sobre las fracturas carpales ^{17,18}. Teniendo en cuenta lo anterior, en la literatura se encuentra descrita la ligamentotaxis como una técnica implementada para el manejo de fracturas de radio distal y lesiones asociadas en el carpo, reportando buenos desenlaces funcionales. Sin embargo, aún no se encuentra suficiente evidencia que apoye la ligamentotaxis como la elección para tratar las fracturas del carpo y menos para tratar las fracturas múltiples únicamente del carpo.

Teniendo en cuenta todo lo anterior, este reporte de caso es relevante para la literatura, ya que no se encuentra ningún caso igual reportado. Además, es un primer paso para empezar a implementar la ligamentotaxis como una opción de manejo efectiva; siendo una técnica menos invasiva, con menos complicaciones a comparación de otras descritas para tratar pacientes con múltiples fracturas del carpo.

Es importante tener en cuenta que este reporte de caso tiene limitaciones, como que es difícil extrapolar los resultados de este reporte a la población general dado que se trata un caso poco frecuente y únicamente se reportan los desenlaces de una única paciente. Por otro lado, el seguimiento de la paciente es de menos de un año, lo que hace difícil predecir los resultados a largo plazo. Finalmente, al tratarse de un caso con poco soporte en la literatura es difícil comparar los resultados con otros en la literatura, ya que hay pocos reportes y las variables utilizadas son muy heterogéneas.

A partir de este caso, se espera incentivar a los grupos de ortopedia de todas las instituciones a reportar casos que tengan de múltiples fracturas del carpo y describir los tratamientos que hayan realizado y desenlaces de los mismos. Todo esto con el fin de contar con más evidencia al respecto y realmente poder llegar a recomendar la ligamentotaxis como manejo de fracturas múltiples del carpo.

10. Conclusiones

Este es un caso único en lo que se encuentra reportado en la literatura respecto a fracturas múltiples y concomitantes del carpo. Los resultados postoperatorios prometedores tanto a nivel funcional como de dolor durante el seguimiento, podrían considerarse como un

incentivo para empezar implementar la ligamentotaxis con clavos de Kirschner como la opción de manejo óptima para este tipo de fracturas. Sin embargo, aún hacen falta más estudios implementando esta técnica para definir este procedimiento como el estándar de oro para el manejo de fracturas concomitantes múltiplos del carpo. Se espera que este estudio sea la base para fomentar la publicación de resultados postoperatorios del manejo de esta patología. Para de esta manera comparar resultados y así definir cuál es la opción de manejo menos mórbida y efectiva descritas para el manejo de las fracturas múltiples del carpo.

11. Referencias

1. Suh N, Ek ET, Wolfe SW. Carpal Fractures. *J Hand Surg.* 2014;39(4):785-791. doi:10.1016/j.jhsa.2013.10.030
2. Pan T, Lögters TT, Windolf J, Kaufmann R. Uncommon carpal fractures. *Eur J Trauma Emerg Surg.* 2016;42(1):15-27. doi:10.1007/s00068-015-0618-5
3. Larsen CF, Brøndum V, Skov O. Epidemiology of scaphoid fractures in Odense, Denmark. *Acta Orthop Scand.* 1992;63(2):216-218. doi:10.3109/17453679209154827
4. Kapandji AI. *Fisiología articular: esquemas comentados de mecánica humana. T. 2, Cadera ; Rodilla ; Tobillo ; Pie ; Boveda plantar ; Marcha.* 6a. ed., 1a. reimp. Editorial Médica Panamericana; 2011.
5. García González GLA, Aguilar Sierra SF, Rodríguez Ricardo RMC. Validación de la versión en español de la escala de función del miembro superior abreviada: Quick Dash. *Rev Colomb Ortop Traumatol.* 2018;32(4):215-219. doi:10.1016/j.rccot.2017.06.012
6. McGuigan FX, Culp RW. Surgical treatment of intra-articular fractures of the trapezium. *J Hand Surg.* 2002;27(4):697-703. doi:10.1053/jhsu.2002.33705
7. Gelberman RH, Vance RM, Zakaib GS. Fractures at the base of the thumb: treatment with oblique traction. *J Bone Joint Surg Am.* 1979;61(2):260-262.
8. Urch EY, Lee SK. Carpal Fractures Other than Scaphoid. *Clin Sports Med.* 2015;34(1):51-67. doi:10.1016/j.csm.2014.09.006
9. Kumar A, Ansari MT, Yadav CS, Rijal L. Ligamentotaxis for comminuted fracture of capitate: a case report. *Chin J Traumatol Zhonghua Chuang Shang Za Zhi.* 2012;15(4):254-256.
10. Newman JH, Watt I. Avascular Necrosis of the Capitate and Dorsal Dorsi-Flexion Instability. *Hand.* 1980;os-12(2):176-178. doi:10.1016/S0072-968X(80)80011-8

11. Yoshihara M, Sakai A, Toba N, Okimoto N, Shimokobe T, Nakamura T. Nonunion of the isolated capitate waist fracture. *J Orthop Sci.* 2002;7(5):578-580. doi:10.1007/s007760200103
12. Kang SY, Song KS, Lee HJ, Lee JS, Park YB. A case report of coronal fractures through the hamate, the capitate, and the trapezoid. *Arch Orthop Trauma Surg.* 2009;129(7):963-965. doi:10.1007/s00402-009-0817-9
13. Sabat D, Dabas V, Suri T, Wangchuk T, Sural S, Dhal A. Trans-Scaphoid Transcapitate Transhamate Fracture of the Wrist: Case Report. *J Hand Surg.* 2010;35(7):1093-1096. doi:10.1016/j.jhsa.2010.04.023
14. Haefeli M, Elfering A. Pain assessment. *Eur Spine J.* 2006;15(S1):S17-S24. doi:10.1007/s00586-005-1044-x
15. Blomquist GA, Hunt Iii TR, Lopez-Ben RR. Isolated fractures of the trapezoid as a sports injury. *Skeletal Radiol.* 2013;42(5):735-739. doi:10.1007/s00256-013-1581-z
16. Leung KS, So WS, Chiu VDF, Leung PC. Ligamentotaxis for Comminuted Distal Radial Fractures Modified by Primary Cancellous Grafting and Functional Bracing: Long-Term Results. *J Orthop Trauma.* 1991;5(3):265-271. doi:10.1097/00005131-199109000-00003
17. Hsu S, Ma CH, Chou HP, Wu CH, Yen CY, Tu YK. Dumontier group 2 radiocarpal fracture-dislocation: The results of open reduction and fixation without volar ligament repair. *Injury.* 2023;54(6):1657-1664. doi:10.1016/j.injury.2023.03.025
18. Klifto KM, Hein RE, Klifto CS, Pidgeon TS, Richard MJ, Ruch DS. Outcomes Associated With Scapholunate Ligament Injury Following Intra-Articular Distal Radius Fractures. *J Hand Surg.* 2021;46(4):309-318. doi:10.1016/j.jhsa.2020.12.005

12. Anexos

Anexo 1.

Consentimiento informado

HOSPITAL UNIVERSITARIO MÉDERI
CONSENTIMIENTO INFORMADO PARA USO DE DATOS PERSONALES EN REPORTE DE CASO EN
INVESTIGACIÓN

Fecha: 19/08/2024

1. Información general

Debido a las características que tiene su condición de salud, la cual se presenta con poca frecuencia, queremos solicitar su autorización para poder profundizar en el conocimiento de esta condición y/o intervención realizada para su tratamiento. Para ello, requerimos utilizar la información contenida en su Historia Clínica como son: datos, imágenes diagnósticas y/o fotografías.

El uso que tendrá esta información será exclusivamente para fines académicos y/o científicos, conocido como reporte de caso. Un reporte de caso es la descripción de una condición con características únicas, pero relevante para su profundización y divulgación de su conocimiento.

Las publicaciones que se harán para fines académicos y/o científicos no harán uso de ningún dato que pueda identificarlo o relacionarlo, ya que esta información estará anonimizada, es decir, la forma como se presenta imposibilita la identificación de la persona.

2. Consentimiento

El Dr. Hernando Laverde y Dra Katherine Pinilla me ha explicado la naturaleza de la enfermedad y/o intervención, la poca frecuencia de presentación y lo importante que es poder profundizar en su comprensión y/o endar a conocer esta patología o abordaje en un ámbito estrictamente científico para mejorar su reconocimiento oportuno, atención y/o tratamiento en otros casos similares.

Se me ha explicado en forma clara como será tratada la información de mi caso y he tenido la oportunidad de resolver todas mis inquietudes o dudas, por medio de una respuesta por parte del personal de salud.

Aceptación de consentimiento

Yo Karen Lorena Buenhombré Suárez, identificado con C.C. 1022374432, doy mi consentimiento voluntario y autorizo al Dr. Hernando Laverde y Dra Katherine Pinilla, para que acceda a mi historia clínica, recopile los datos requeridos para el reporte de caso y haga uso de la información o imágenes. Teniendo en cuenta, que toda información que se utilice por medio escrito, fotográfico o de imágenes diagnósticas será anonimizada, evitando que no se relacione con mi identidad y protegiendo mi privacidad. Así mismo, la información que se publique será exclusivamente con intereses científico y/o académico.

Rechazo o revocatoria de consentimiento

Yo _____ después de recibir la información, comprenderla y consciente de mi negación () revocatoria (), No deseo compartir mi información para el reporte de caso. Entiendo que esto es voluntario y su no aceptación no afecta de ninguna forma el proceso normal de atención de estos casos.

Es importante aclarar que una vez publicado en medios científicos el caso no es posible hacer la revocación del consentimiento.

3. Firmas

Karen Lorena Buenhombré Suárez
Paciente
C.C. 1.022.374.432

Diego Buenhombré
Nombre del testigo 2.
C.C. 52 506 315
CELULAR 3102779021
317 595 3882

Nombre del testigo 1.
C.C.

Dr. Hernando Laverde
C.C. 19.496.517
Médico Cirujano de Mano
Nombre del Médico
RM C.C.

Anexo 2.

Carta de aprobación del comité de ética



COMITÉ DE ÉTICA DE INVESTIGACIÓN EN SERES HUMANOS
CONCEPTO ÉTICO

MIEMBROS

Mauricio Alberto Ángel Macías
Médico, presidente del Comité
Miguel Antonio Sánchez Cárdenas
Biofísica, secretario técnico del
Comité
Luisa Fernanda Murcia Soriano
Química Farmacéutica y
Epidemiología
Silvia Viviana Palomino Guerrero
Abogada
Número total de miembros: 5
Número de Miembros que
participaron
en la evaluación y aprobación de
documentos: 4
Número de miembros requeridos para
que haya quórum: 3

Bogotá D.C. Enero 23 de 2025.

Doctora
KATHERINE PINILLA
Investigadora Principal
HERNANDO LAVERDE
Coinvestigador
Méderi
Bogotá

Proyecto: "Fracturas múltiples inusuales del carpo: presentación de un caso".

Código: CEISH-2024055

Respetados Doctores,

El Comité de Ética de Investigación en Seres Humanos de Méderi, en sesión ordinaria del 16 de Enero de 2025, según acta 010-2025, con la presencia de los miembros que se indican a la izquierda y cumpliendo con el quórum requerido, ha revisado el proyecto mencionado, sobre el cual considero:

Concepto: APROBADO

Clasificación del estudio: Sin riesgo.

Cualquier modificación realizada al proyecto avalado, deberá ser radicada en el correo del Comité de ética de Investigación CIESH:
comite_eticaiv@mederi.com.co.

Mauricio Alberto Ángel-Macías. MD. PhD
Presidente
Comité de Ética de Investigación

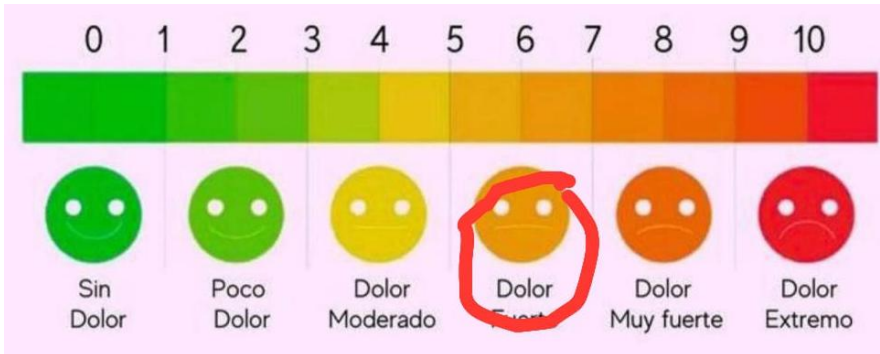Comité de Ética en
Investigación en Seres
Humanos de Méderi
Dirección: Hospital Universitario Mayor Méderi, S.A.S. S.A.S.
Correo electrónico: comite_eticaiv@mederi.com.co
Teléfono: +57 500920 ext 4104

Hospital Universitario Mayor
Dirección: Calle 24 No. 29 - 45
Teléfono: 601 3 600 500

Hospital Universitario Barmes Unidas
Dirección: Calle 66A No. 52 - 25
Teléfono: 601 4 655 970

Anexo 3.

Escala análoga del dolor control a las 7 semanas



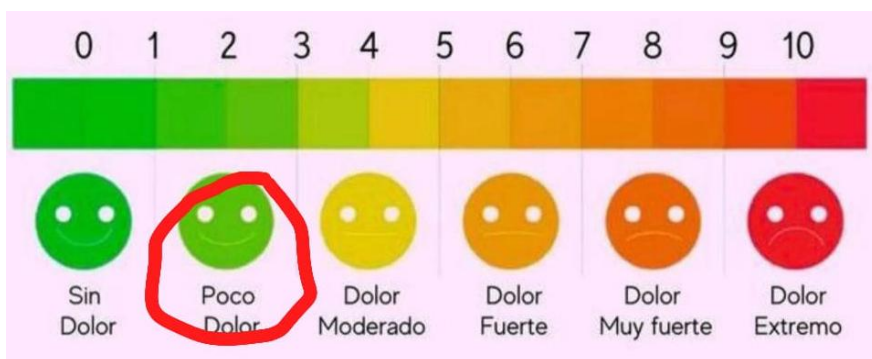Anexo 4.

Escala Quick-DASH control a las 7 semanas

		NINGUNA DIFICULTAD	DIFICULTAD LEVE	DIFICULTAD MODERADA	DIFICULTAD SEVERA	INCAPAZ
1	Abrir un frasco nuevo o apretado	1	2	3	4	5
2	Realizar oficios caseros pesados (como lavar pisos o paredes)	1	2	3	4	5
3	Cargar una bolsa o un maletín	1	2	3	4	5
4	Lavarse la espalda	1	2	3	4	5
5	Cortar comida con un cuchillo	1	2	3	4	5
6	Realizar actividades recreativas que requieren esfuerzo utilizando su brazo, hombro o mano (por ejemplo: jugar tenis, bolas, tejo, etc.)	1	2	3	4	5
		NINGUNA	LEVE	MODERADA	BASTANTE	EXTREMA
7	Qué tanta dificultad ha tenido en la última semana para participar en actividades sociales normales con su familia, amigos o vecinos por el problema en su brazo, hombro o mano	1	2	3	4	5
		NADA	LEVEMENTE	MODERADAMENTE	BASTANTE	EXTREMADAMENTE
8	Durante la última semana se vio limitado en sus actividades diarias como resultado del problema en su brazo, hombro o mano	1	2	3	4	5
Por favor califique la severidad de los siguientes síntomas durante la última semana (marque con un círculo una respuesta en cada renglón)						
		NADA	LEVE	MODERADA	BASTANTE	EXTREMA
9	Dolor de Brazo, Hombro o Mano	1	2	3	4	5
10	Hormigueo o sensación de agujas en su Brazo, Hombro o Mano	1	2	3	4	5
		NINGUNA DIFICULTAD	DIFICULTAD LEVE	DIFICULTAD MODERADA	DIFICULTAD SEVERA	LA DIFICULTAD NO ME DEJA DORMIR
11	Qué tanta dificultad tuvo en la última semana para dormir por su dolor en su Brazo, Hombro o Mano	1	2	3	4	5

Anexo 5.

Escala análoga del dolor control a los tres meses



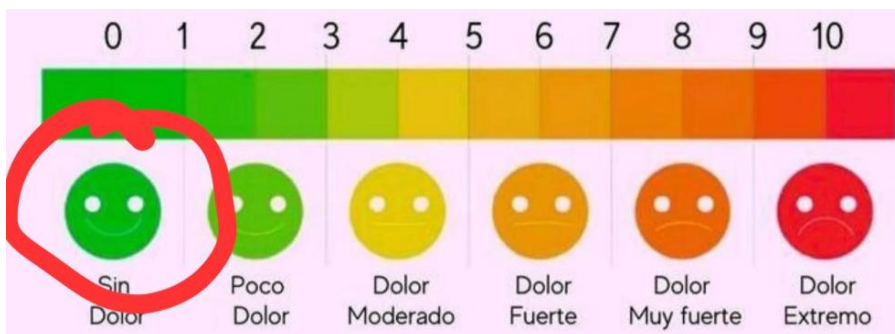Anexo 6.

Escala Quick-DASH control a los tres meses

		NINGUNA DIFICULTAD	DIFICULTAD LEVE	DIFICULTAD MODERADA	DIFICULTAD SEVERA	INCAPAZ
1	Abrir un frasco nuevo o apretado	1	2	3	4	5
2	Realizar oficios caseros pesados (como lavar pisos o paredes)	1	2	3	4	5
3	Cargar una bolsa o un maletín	1	2	3	4	5
4	Lavar la espalda	1	2	3	4	5
5	Cortar comida con un cuchillo	1	2	3	4	5
6	Realizar actividades recreativas que requieren esfuerzo utilizando su brazo, hombro o mano (por ejemplo, jugar tenis, bolos, tejo, etc.)	1	2	3	4	5
		NINGUNA	LEVE	MODERADA	BASTANTE	EXTREMA
7	Qué tanta dificultad ha tenido en la última semana para participar en actividades sociales normales con su familia, amigos o vecinos por el problema en su brazo, hombro o mano	1	2	3	4	5
		NADA	LEVEMENTE	MODERADAMENTE	BASTANTE	EXTREMADAMENTE
8	Durante la última semana se vio limitado en sus actividades diarias como resultado del problema en su brazo, hombro o mano	1	2	3	4	5
<p>Por favor califique la severidad de los siguientes síntomas durante la última semana (marque con un círculo una respuesta en cada renglón)</p>						
		NADA	LEVE	MODERADA	BASTANTE	EXTREMA
9	Dolor de Brazo, Hombro o Mano	1	2	3	4	5
10	Hormigueo o sensación de agujas en su Brazo, Hombro o Mano	1	2	3	4	5
		NINGUNA DIFICULTAD	DIFICULTAD LEVE	DIFICULTAD MODERADA	DIFICULTAD SEVERA	LA DIFICULTAD NO ME DEJA DORMIR
11	Qué tanta dificultad tuvo en la última semana para dormir por su dolor en su Brazo, Hombro o Mano	1	2	3	4	5

Anexo 7.

Escala análoga del dolor control a los ocho meses



Anexo 8.

Escala Quick-DASH control a los ocho meses

		NINGUNA DIFICULTAD	DIFICULTAD LEVE	DIFICULTAD MODERADA	DIFICULTAD SEVERA	INCAPAZ
1	Abrir un frasco nuevo o apretado	1	2	3	4	5
2	Realizar oficios caseros pesados (como lavar pisos o paredes)	1	2	3	4	5
3	Cargar una bolsa o un maletín	1	2	3	4	5
4	Llavarse la espalda	1	2	3	4	5
5	Cortar comida con un cuchillo	1	2	3	4	5
6	Realizar actividades recreativas que requieren esfuerzo utilizando su brazo, hombro o mano (por ejemplo: jugar tenis, boliche, etc.)	1	2	3	4	5
		NINGUNA	LEVE	MODERADA	BASTANTE	EXTREMA
7	Qué tanta dificultad ha tenido en la última semana para participar en actividades sociales normales con su familia, amigos o vecinos por el problema en su brazo, hombro o mano	1	2	3	4	5
		NADA	LEVEMENTE	MODERADAMENTE	BASTANTE	EXTREMADAMENTE
8	Durante la última semana se vio limitado en sus actividades diarias como resultado del problema en su brazo, hombro o mano	1	2	3	4	5
Por favor califique la severidad de los siguientes síntomas durante la última semana (marque con un círculo una respuesta en cada renglón)						
		NADA	LEVE	MODERADA	BASTANTE	EXTREMA
9	Dolor de Brazo, Hombro o Mano	1	2	3	4	5
10	Hormigueo o sensación de agujas en su Brazo, Hombro o Mano	1	2	3	4	5
		NINGUNA DIFICULTAD	DIFICULTAD LEVE	DIFICULTAD MODERADA	DIFICULTAD SEVERA	LA DIFICULTAD NO ME DEJA DORMIR
11	Qué tanta dificultad tuvo en la última semana para dormir por su dolor en su Brazo, Hombro o Mano	1	2	3	4	5