

Manejo Endovascular De Fistulas Carotido Cavernosas Traumáticas: Experiencia En El Hospital Universitario De La Samaritana Y Revisión De La Literatura

Endovascular Treatment Of Traumatic Carotid Cavernous Fistulae: Experience In Samaritana University Hospital And Review Of The Literature

Marco Fabián García García 1, Juan Camilo Covalada 2, Eduardo Polania 3, Fabio Alberto Caballero 4, William Mauricio Riveros 5.

1. Residente de Neurocirugía de Tercer año, Universidad del Rosario, Bogotá, Colombia
2. Residente de Neurocirugía de Cuarto año, Universidad del Rosario, Bogotá, Colombia
3. Residente de Oftalmología de Primer año, Universidad de la Sabana, Bogotá, Colombia
4. Neurocirujano Endovascular Hospital Universitario de la Samaritana, Instructor Universidad del Rosario, Bogotá, Colombia
5. Jefe del servicio de Neurocirugía Hospital Universitario de la Samaritana, Instructor Universidad del Rosario, Bogotá, Colombia

Resumen

Las fistulas carotido cavernosas (FCC) son conexiones anómalas entre la arteria carótida o ramas meníngeas con el seno cavernoso. Según su origen, Pueden ser divididas en postraumáticas y espontáneas; según su hemodinámica en fistulas de alto o bajo flujo y según su anatomía vascular en directas e indirectas. Las traumáticas son las más frecuentes y resultan de laceración de pared arterial por aceleración desaceleración en caídas o accidente de tránsito, o por lesión directa por armas corto punzantes, arma de fuego o iatrogénicas; las FCC espontáneas son causadas principalmente por aneurismas intracavernosos rotos o enfermedades de pared vascular sistémica. Cuando está asociada a un trauma, la fistula usualmente es una lesión de alto flujo, que produce un distintivo síndrome clínico caracterizado por una proptosis pulsátil, dolor ocular y soplo audible. La clasificación usual es la de Barrow, la cual describe la anatomía radiológica vascular, dividiéndolas en fístulas tipo A que se caracterizan por comunicación directa entre la carótida interna y el seno cavernoso; en las tipo B existe comunicación entre ramas meníngeas de la arteria carótida interna y el seno cavernoso; en las tipo C donde hay comunicación entre ramas meníngeas de la arteria carótida externa y el seno cavernoso, y en las tipo D que presentan comunicación entre ramas meníngeas de las arterias carótidas interna y externa y

el seno cavernoso. Para el tratamiento, la mayoría de estas lesiones son manejadas por técnicas endovasculares, teniendo en cuenta que puede ser por vía transarterial y la transvenosa dependiendo de la anatomía de la fistula. Se utilizan técnicas de liberación espiral con coils, se describen técnicas con onyx y con la ayuda de stent para controlar el flujo arterial. Presentamos la experiencia en nuestra institución del manejo Endovascular de fistulas carotido cavernosas y la revisión de la literatura

Objetivos: Describir el método Endovascular para el tratamiento de las fistulas carotido cavernosas traumáticas en nuestra institución

Materiales y Métodos: Se revisaron retrospectivamente las historias clínicas de los paciente con FCC traumáticas tratados por el grupo de Neurocirugía endovascular del Hospital Universitario la samaritana, entre los años 2010 hasta 2015, se describen su cuadro clínico, clasificación y métodos terapéuticos empleados. Se realiza una revisión de la literatura evaluando las técnicas actuales que se utilizan para el tratamientos de las FCC traumáticas.

Resultados: Se describen principalmente las FCC traumáticas como la única causa presentada en nuestra institución, las cuales el tratamiento de elección fue el método Endovascular transarterial y colocación de coils, con adecuados resultados clínicos, con control de los síntomas de forma inmediata.

Conclusiones: La técnica Endovascular es el método gold standard para el manejo de las fistulas carotido cavernosas traumáticas, adicionalmente se puede realizar de forma inmediata con resultados muy favorables tanto clínicos como radiológico, disminuyendo la morbilidad de los pacientes. El compromiso ocular es irreversible en la mayoría de los casos por lo cual la identificación de esta patología se considera un reto clínico que determina el pronóstico visual.

Palabras Clave: Fístula Carotideo-cavernosa. Sistemas de liberación de espirales. Técnicas Endovasculares.

Summary

Carotid cavernous fistula (CCF) are an anomalous connections between the carotid artery or one of the meningeal branches to the cavernous sinus. According to their origin, they can be divided into traumatic and spontaneous; by their characteristics, in high or low flow, and their vascular anatomy by direct and indirect. Traumatic are the most common and result from laceration of arterial Wall, acceleration or deceleration in fall accident, or by direct stab weapon, firearm or iatrogenic injury; CCF spontaneous are mainly caused by intracavernous aneurysms or systemic vascular diseases wall. When is associated with trauma, fistulas are usually high flow lesions, which produces a distinctive clinical syndrome characterized by a pulsating proptosis, eye pain and audible murmur. The usual

classification is Barrow, which describes the vascular radiological anatomy, dividing them into fistulas type A characterized by direct communication between the internal carotid artery and the cavernous sinus; in type B communication exists between meningeal branches of the internal carotid artery and the cavernous sinus; in type C where communication between meningeal branches of the external carotid artery and the cavernous sinus, and the D type having communication between meningeal branches of the internal and external carotid artery and the cavernous sinus. For treatment, the majority of these injuries are managed by endovascular techniques, taking into account that can be transarterial and transvenous approach, its depending on the anatomy of the fistula. Release techniques spiral hidrocoils are used, techniques are described onyx and with the help of the stent to control blood flow. We present our experience in management institution of endovascular carotid cavernous fistulas and literature review

Objetivo: To Describe the method Endovascular treatment of traumatic carotid cavernous fistulas in our institution, and the results obtained from the clinical and angiographic standpoints

Materials and methods: The medical records of the patient with traumatic CCF treated by the Neurointerventionist group surgery of University Samaritana Hospital, between 2010-2015, were retrospectively reviewed the clinical, classification and therapeutic methods that used. A review of the literature is performed, evaluating the current techniques used for the treatment of traumatic CCF.

Results: CCF traumatic as the only case brought in mainly describes our institution, where the only choice was the Endovascular treatment, transarterial method and placement of coils, with adequate clinical results, with control of symptom immediately.

Conclusions: Endovascular technique is the gold standard method for handling traumatic carotid cavernous fistulas, further can be done immediately with clinical and radiological favorable results, reducing patient morbidity. Ocular involvement is irreversible in most cases so identification of this condition is considered a clinical challenge that determines the visual prognosis.

Keywords: Carotid-cavernous fistula. Spiral delivery systems. Endovascular techniques.

Introducción

Las fistulas carotido cavernosas son una conexión anormal entre la arteria carotida y el seno cavernoso. Se clasifica en 4 tipos descritas por Barrow en 1985 (1). El primer tipo descrito es el tipo A que hace referencia a una fistula directa de alto flujo entre la carotida interna (ACI) y el seno cavernoso. Tipo B es una conexión

dural entre ramas meningeas de la ACI y el seno cavernoso. Tipo C es otra conexión dural entre las ramas meningeas de la carotida externa (ACE) y el seno cavernoso. Y por último, la tipo D que es una fistula dural entre las ramas meningeas de la ACI y la ACE y el seno cavernoso. (1)

La más común de las fistulas es la tipo A, causada principalmente por trauma craneocentfhalico, por lo cual es llamada FCC directa traumática. Otras causas son la ruptura de aneurismas de la ACI del segmento cavernoso o de forma idiopática. (2)

Antes del advenimiento de la terapia endovascular, las fistulas carotido cavernosas, en especial la tipo A, eran tratadas con oclusión directa con fragmentos musculares, o ligando completamente la ACI o la combinación de estos dos métodos. Sin embargo, las complicaciones eran mayores y el riesgo de recurrencia por ramas colaterales era alto. El estándar de oro actualmente para el tratamiento de las FCC son las técnicas endovasculares con una gran tasa de éxito y poco porcentaje de complicaciones (1).

A continuación presentamos un caso clínico representativo de un paciente con FCC traumática tardía, la cual se realizó el manejo endovascular con adecuada oclusión y mejoría clínica.

Presentación del Caso

Paciente de 58 años residente y procedente de zona rural del departamento de Cundinamarca, Colombia, quien presentó un año atrás un accidente de tránsito calidad de peatón, quien fue llevado al hospital más cercano con múltiples traumas, sin alteración del estado de conciencia, refiriendo trauma craneocentfhalico, remitido a nuestra institución para estudios imagenológicos y valoraciones por especialistas pertinentes. El único antecedente de importancia reportado en la historia clínica es Hipertensión Arterial controlada. El paciente ingresa en adecuado estado general, hidratado, signos vitales en límites normales, se realizan estudios con tomografía cerebral evidenciándose normal sin lesiones ocupando espacio ni lesiones óseas, con adecuada respuesta a manejo analgésico y sin deterioro neurológico por lo cual se dio egreso. Seis meses posterior al trauma consulto a medicina general por presentar dolor ocular y quemosis leve derecha, sin pérdida de agudeza visual, por lo cual inician manejo con medicamentos oculares. El paciente tres meses después, consulta nuevamente por persistencia de dolor en ojo derecho, aumento de quemosis, disminución agudeza visual, signos de trill ocular y proptosis, con alta sospecha de presentar una FCC. (Imagen 1)

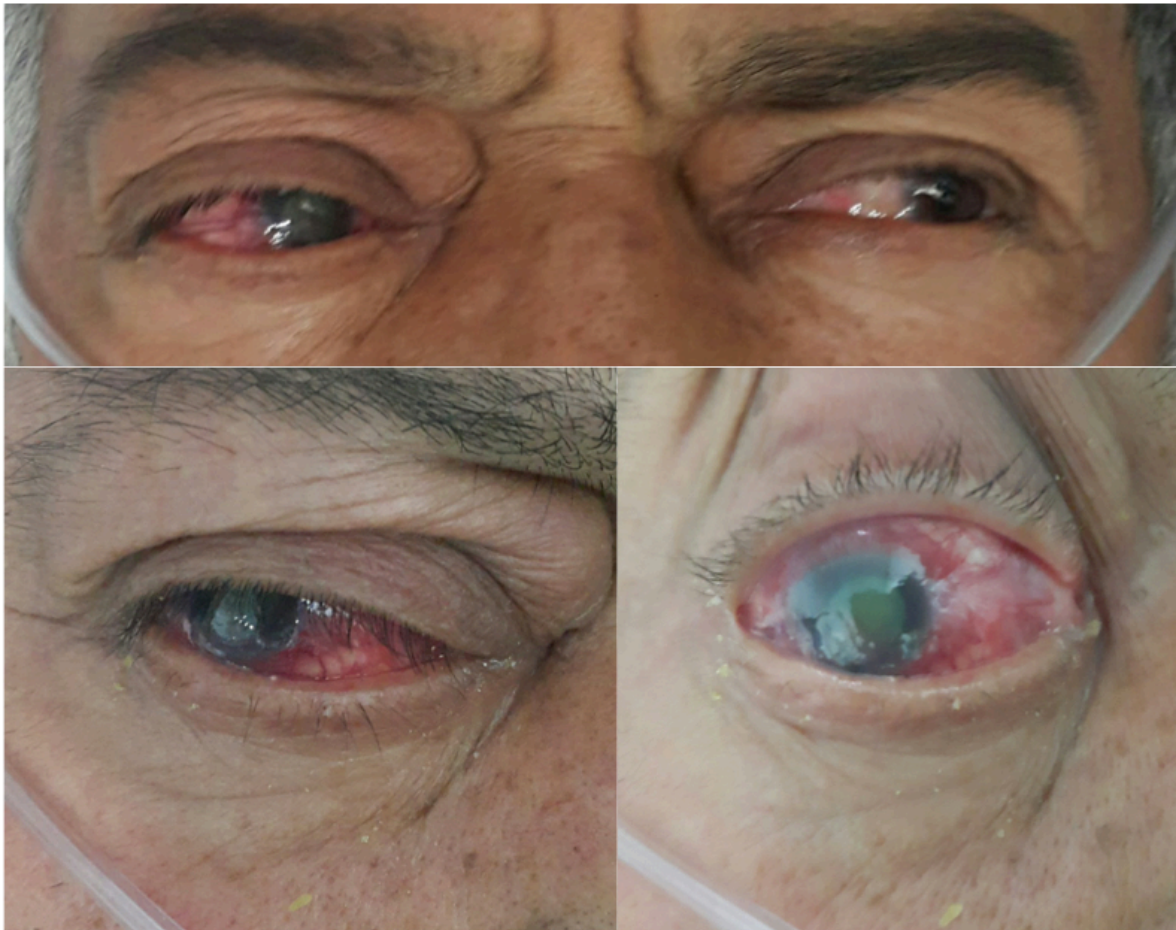


Imagen 1. Imágenes tomadas con consentimiento previo del paciente, con evidencia de proptosis, quemosis importante del ojo derecho con opacificación del cristalino con movimientos extraoculares conservados.

Se realiza una arteriografía cerebral con firmando una FCC de alto flujo, directa con ingurgitación de la vena oftálmica superior. Se procede a realizar corrección endovascular via transarterial femoral derecha, con introductor de 7 Fr, ascendiendo cateter vertebral y microcateteres con la canalización del defecto fistuloso carotido cavernoso, se inicia colocando coils metalicos progresivos evaluando constantemente la presencia del llenado venoso de la vena oftálmica superior, con imágenes que evidencian oclusión completa de esta, considerandose exitoso el tratamiento sin ninguna complicación (Imagen 2). Con evidencia clínica de mejoría parcial a las 48 horas del procedimiento, teniendo en cuenta que el tiempo de evolución del defecto y la sintomatología era largo (Imagen 3).

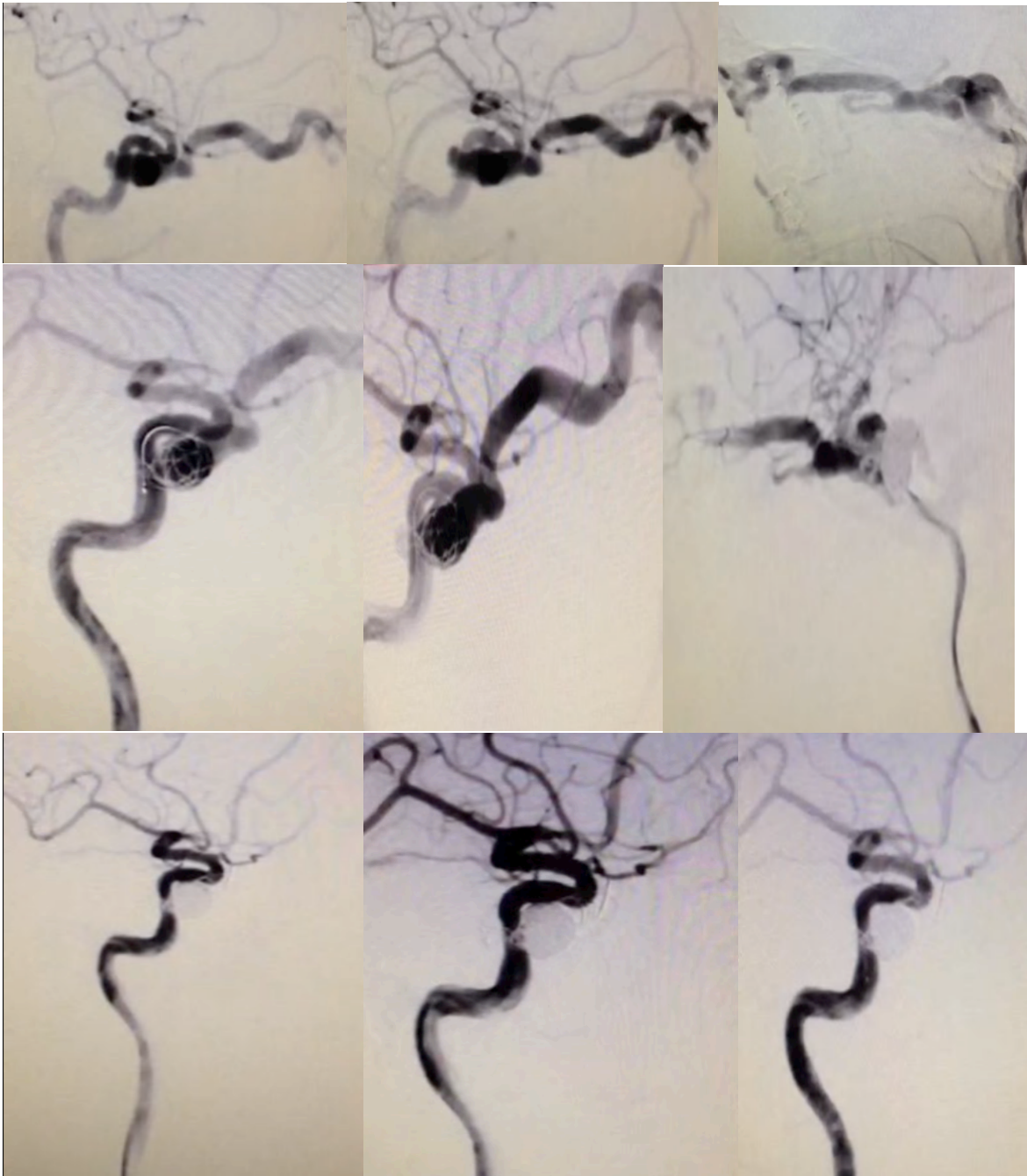


Imagen 2. En la línea superior se observa secuencias oblicuas y laterales de la arteriografía cerebral observandose el llenado en fase arterial de la vena oftálmica superior con el medio de contraste evidenciandose la FCC. En la línea media se observa las secuencias laterales y oblicuas durante la oclusión con coils metálicos observandose aun el llenado de la vena oftálmica superior. En la línea inferior se observa las secuencias laterales en el llenado de contraste arterial y en la fase venosa donde se observa adecuada oclusión de la fistula sin observarse la vena oftálmica superior.

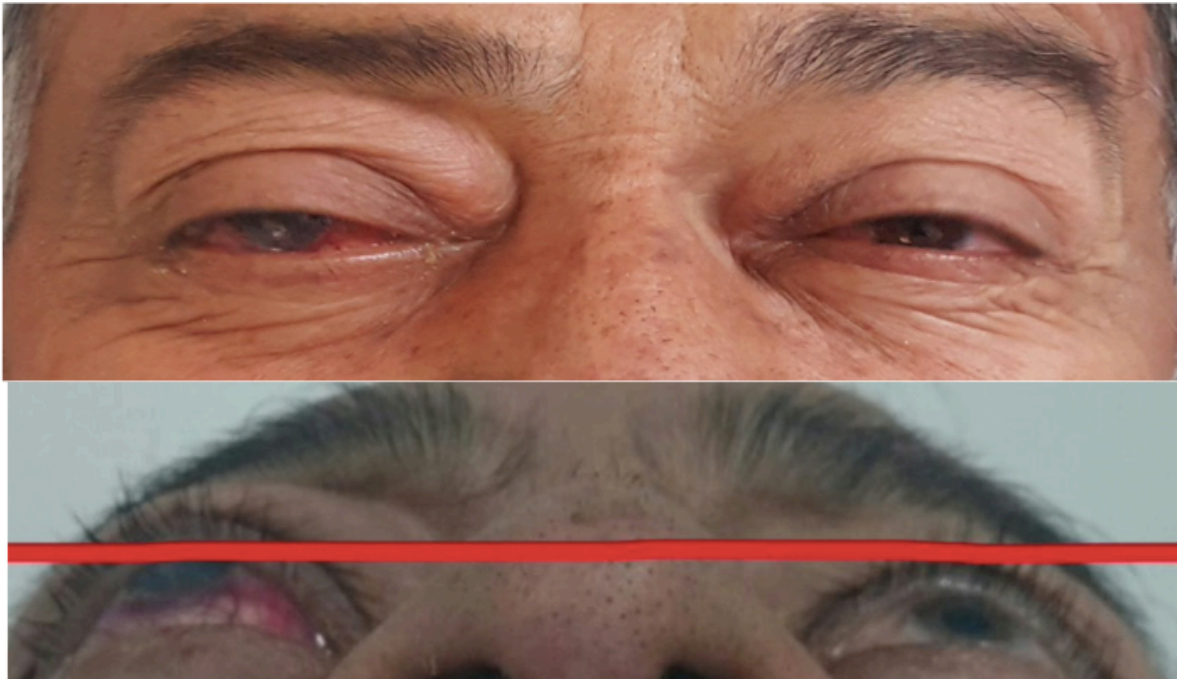

Imagen 3. Se evidencia mejoría 3 días postratamiento endovascular con disminución del dolor ocular derecho, de la proptosis y quemosis, con adecuada evolución clínica.

Historia

En la literatura está descrito que uno de los autores que primero describió las FCC directas traumáticas fue en el trabajo de Traver et al en el año 1809 y el tratamiento mencionado fue ligar la ACI (3). Múltiples autores describieron algunos casos de FCC haciendo referencia a exoftalmos pulsátiles descritos por Traver et al. En 1930, en un trabajo realizado por Brook B et al, introduce un nuevo método de oclusión de la fístula con la embolización de un fragmento muscular, el cual presentaba mayores riesgos vasculares cerebrales. Parkinson et al, en 1973 describió una técnica para realizar el abordaje directo por el seno cavernoso para reparar la fístula, pero la pérdida de sangre y el tiempo prolongado de oclusión arterial aumentaba el riesgo de presentar mayores lesiones cerebrales (4).

En 1974, Serbinenko reportó un método exitoso para ocluir la fístula utilizando un balón desmontable por vía endovascular, logrando mejorar la técnica de embolización del fragmento muscular direccionando la oclusión de la fístula (5). Otros autores hasta 1989 realizaron esta técnica modificando algunos pasos logrando disminuir la tasa de complicaciones. Se utilizaban técnicas combinadas con la ligadura de ACI al inicio de la oclusión supraclinidea y la embolización muscular y balón. Con los diferentes cambios en las técnicas y los avances en los diferentes insumos de embolización la técnica endovascular tomó mayor fortaleza

para el manejo de las FCC logrando un éxito alto y una tasa de complicación y morbilidad baja (6).

Anatomía

La carótida interna se subdivide en 7 segmentos de proximal a distal. Embriológicamente el segmento cervical se deriva del tercer arco aórtico y los demás segmentos se derivan de la porción embrionaria dorsal de la aorta craneana durante su desarrollo. El cuarto segmento o C4 llamado Porción cavernosa, inicia en el margen superior del ligamento petrolingual y se extiende hasta el anillo dural proximal (7-8). Este segmento se subdivide a su vez en 3 porciones: vertical o ascendente posterior, una porción larga horizontal, y una porción corta anterior y vertical, divididas por una rodilla posterior y anterior. Esta en estrecha relación con el seno cavernoso en su cara medial, arterolateral se encuentra con los nervios craneales III, IV y VI que atraviesan el seno cavernoso, siendo el VI par craneal que atraviesa el seno. En la pared lateral dural del seno cavernoso transcurre el III y IV par craneal a lo largo la división del la rama oftálmica y maxilar del nervio trigémino (Fig. 1). Las ramas arteriales que emergen del segmento cavernoso incluyen el tronco meningohipofiseal, conformado por la arteria hipofiseal, arteria tentorial (Bernasconi-Cassinari) y la rama clival. El tronco inferolateral, ramas que irrigan la duramadre y el ganglio de gasser, y finalmente la arteria de Mc Connell que irriga la hipófisis. La arteria trigémina, un remanente embrionario que se puede evidenciar hasta el 0.06% de las angiografías, se encuentra en relación con aneurismas cerebrales hasta un 14%(7-8).

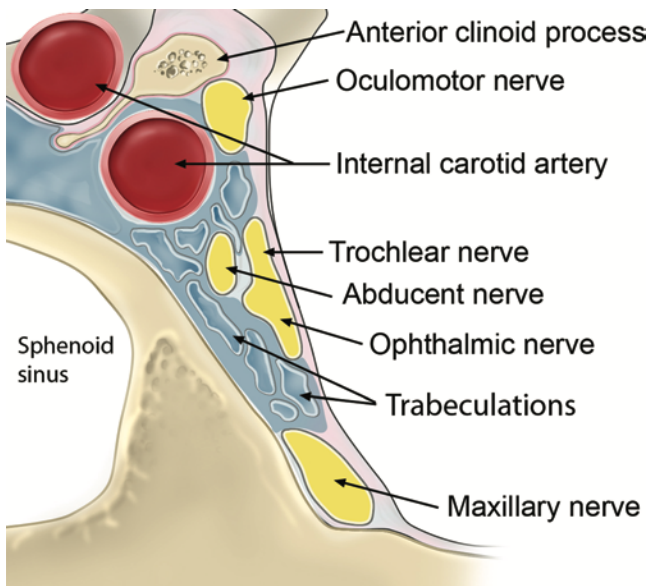


Figura 1. Imagen que evidencia en un corte coronal la relación de la Porción cavernosa de la ACI, el seno cavernoso y los pares craneales. Tomado del trabajo de J. A. Ellis et al.

Clasificación

Las fistulas carótido cavernosas se han clasificado de acuerdo a las propiedades hemodinámicas, etiológicas y anatómicas. La clasificación hemodinámica las divide en FCC de alto o bajo flujo. La clasificación etiológica las evalúa según si son espontáneas o traumáticas. Anatómicamente las define en directas o indirectas, las primeras se refieren a las fistulas directas de la ACI y las segundas entre las reamas de la ACI o ACE. (9)

Basados en la nomenclatura de Peeters y Kröger, Barrow et al, define 4 tipos de FCC. Tipo A son directas, lesiones de alto flujo que conecta la ACI directamente con el seno cavernoso. Las FCC tipo A se presentan de un desgarramiento de la pared vascular causado principalmente por trauma o una ruptura de un aneurisma. Son las FCC más frecuentes, representando aproximadamente 75-80% de los casos. Los tipos B, C y D son fistulas indirectas, lesiones de bajo flujo que se desarrollan a partir de las ramas meníngeas de la ACI o la ACE. Las tipo B se desarrollan de las ramas meníngeas de la ACI, las tipo C de las ramas meníngeas de la ACE y las tipo D de las ramas meníngeas de la ACI y la ACE (Fig. 2). (9)(14)

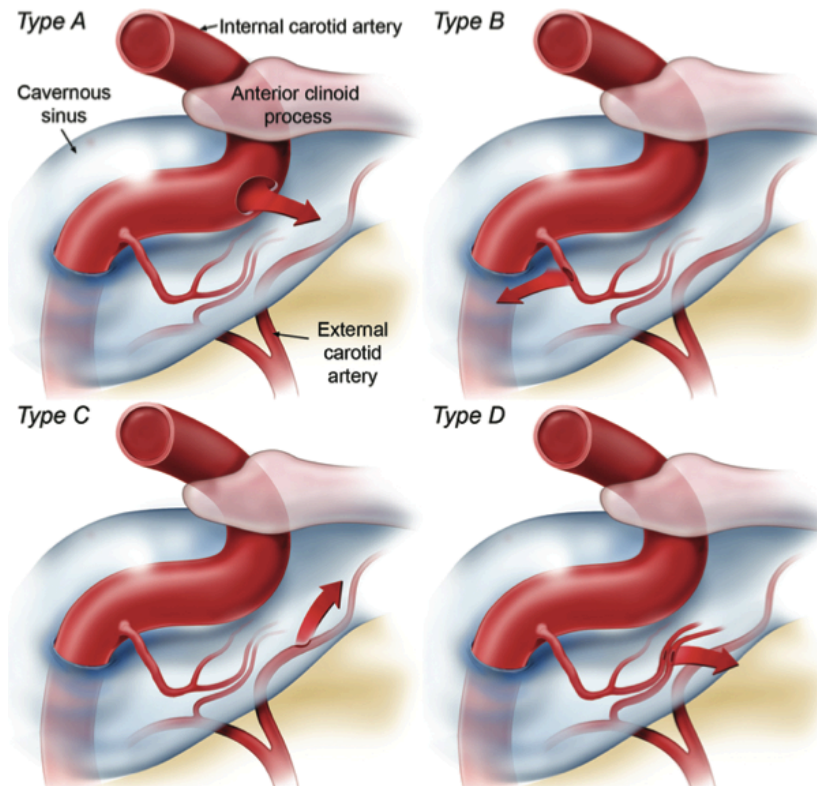


Figura 2. Esquema que describe la clasificación de FCC pro Barrow, diagramada en el trabajo de Ellin et al.

Epidemiología y Etiología

Las FCC traumáticas son las más frecuentes, representan un poco más del 75% de los casos. Se han reportado en el 0.2% de los traumas craneocerebrales y un 4% de las fracturas de base de cráneo. Se observan principalmente en pacientes masculinos jóvenes y en países con mayor tasa de accidentes de tránsito.(9)(10)

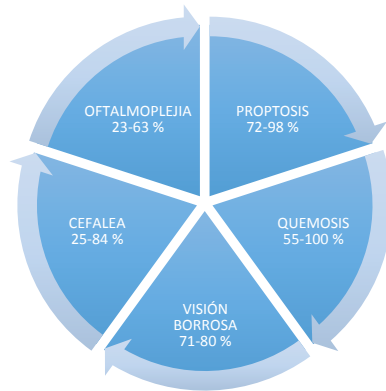
Son varias teorías que describen las posibles causas traumáticas de la formación de la FCC. Se ha propuesto que la arteria carótida presenta un trauma directo con la fractura de base de cráneo lo cual desgarraría la pared arterial debilitándola. Otra teoría es el aumento súbito de presión en la ACI en su porción intracraneal debido al trauma lo que debilita la pared arterial favoreciendo la aparición de la FCC. (9)(14)

Otras causas de las FCC resultan de las lesiones por proyectil de arma de fuego o por lesiones con armas cortopunzantes, que ocasionan una laceración de la pared de la ACI comunicando con el seno cavernoso. Se han descrito adicionalmente lesiones iatrogénicas durante procedimientos quirúrgicos, transesfenoidales, craneotomías, procedimientos endovasculares, y cirugías de senos paranasales. FCC bilaterales se han observado hasta un 2% de los pacientes con FCC traumáticas. (9)

Las FCC espontáneas, representan en 30% de los casos, principalmente en pacientes femeninas y adultas mayores. Se evidencian en aneurismas rotos, enfermedades genéticas que afectan estructuras de la pared arterial como displasia fibromuscular, Ehlers-Danlos, entre otros. También está descrito trombosis del seno cavernoso que incrementa la presión del seno lo que favorece a la formación de FCC, así como enfermedades crónicas como la diabetes mellitus, hipertensión arterial, enfermedad del colágeno. (9)

Presentación clínica

Las FCC traumáticas desarrollan una presentación clínica típica debido a su fisiopatología. Los signos y síntomas se instauran rápidamente, lo que su tratamiento debe realizarse en la menor brevedad. Se describen como principales signos y síntomas la proptosis, quemosis, oftalmoplejía, soplo orbitario y cefalea. Otros hallazgos es la visión borrosa, diplopía, y dolor orbitario. Este compromiso orbitario se debe a la isquemia retiniana por lo cual se debe corregir rápidamente la lesión (Diagrama 1). (9)(10)(11)(14)



Diagnóstico

Generalmente, el diagnóstico se realiza con la presentación clínica, pero las imágenes diagnósticas son fundamentales para determinar las características de la FCC. La Angiografía cerebral es la técnica imagenológica más precisa para realizar el diagnóstico, pero típicamente se puede evidenciar con técnicas no invasivas como una tomografía o una imagen por resonancia magnética simples o angiografías, que asociadas con la clínica se puede diagnosticar. También se puede evidenciar lesiones que sugieran una FCC como la dilatación de la vena oftálmica, aumento del seno cavernoso, proptosis o una fractura de base de cráneo. (9)(11)(14)

Las imágenes con doppler color pueden complementar y hacer el seguimiento de los paciente con FCC. El aumento de la velocidad con una inversión en la dirección de flujo arterial, pulso arterial aumentada y la dilatación de la vena oftálmica son las características encontradas frecuentemente en los pacientes con FCC.

La angiografía cerebral es el estándar de oro para el diagnóstico definitivo, la clasificación y el planeamiento del tratamiento indicado de la FCC evidenciada. Identifica su tamaño, la localización, diferencia si es directa o indirecta, posibles aneurismas, circulación colateral, drenaje venoso, entre otras que hacen esta técnica adecuada. Existen maniobras que se utilizan en FCC de alto flujo o de difícil identificación del defecto fistuloso como son: la maniobra Mehringer, que consiste en la compresión de la Arteria Carótida Común ipsilateral a la inyección del medio de contraste por la ACI ipsilateral, ocasionando una disminución del flujo arterial evidenciándose el trayecto fistuloso; la maniobra Heuber que consiste en la compresión de la arteria carótida ipsilateral realizando la inyección del medio de contraste por la Arteria Vertebral, lo que el flujo arterial por la arteria comunicante posterior es menor e identifica el defecto fistuloso. (11)

Diagnóstico Diferencial

Dentro de los diagnósticos diferenciales de las FCC incluyen un espectro alto de patológicas, por lo cual se deben evaluar los aspectos endocrinológicos, inflamatorios, infecciosos y neoplásicos. Lesiones intraorbitarias como son los osteomas, hemangiomas, displasia fibrosa, mucocele del seno frontal, entre otros, pueden ocasionar la misma sintomatología. (11)

Tratamiento

El objetivo principal de tratamiento de las FCC es ocluir completamente la fistula preservando el flujo arterial normal por la ACI. Históricamente la ligadura de la ACI intra o extracraneal era el tratamiento de elección, la embolización muscular, y en combinación de estas técnicas hacían de estas la única forma de tratamiento, representando una tasa de morbimortalidad alta. Se describen manejo microquirúrgicos con la obliteración completa de la fistula con técnicas de clipaje, sutura, atrapamiento o empaquetamiento del trayecto fistuloso o del seno cavernoso, en paciente que han presentado falla o dificultades en el tratamiento endovascular representando hasta un 79% de éxito de oclusión pero con mayor morbilidad (17)(19). Algunos autores demostraron técnicas no invasivas conservadoras como el masaje carotideo pero sin encontrar efectividad en las fistulas de alto flujo. El advenimiento de las técnicas endovasculares intrarteriales e intravenosas son la modalidad de primera línea en el tratamiento de las FCC.(9)(10)(11)

Coils metálicos y/o agentes embólicos líquidos, son los elementos más utilizados para este propósito después del manejo con balones separables. El acceso trasarterial es el más usado de las técnicas endovasculares, principalmente en las fistulas de la ACE, dando mayor seguridad en el momento del manejo ya que tiene control del flujo y posibles complicaciones. (9)(11)(12)(14)(15)

El acceso transvenoso al seno cavernoso puede ser utilizado de forma adecuada en los pacientes con fistulas directas utilizando vías como la vena oftálmica superior, vena femoral navegando por el seno petroso inferior; otras vías son el seno petroso superior, el plexo basilar y el plexo pterigoideo. (11)(12)(16)

La colocación de stent cubiertos o diversores de flujo se han considerado como manejo alternativo en FCC de alto flujo, pero asociado a oclusión de la fistula con coils o agentes embólicos líquidos. (11)(12)(14)(15)

Las complicaciones reportadas en el tratamiento endovascular incluyen infartos cerebrales, lesión visual, diabetes insípida, hematoma retroperitoneal, trombosis femoral y oftalmoplejía en un 2-5% de los pacientes. Otras complicaciones como la hemorragia intracerebral o subaracnoidea, ruptura del seno, extravasación del contraste y la parálisis de algún par craneal. La resolución de los dístomas y signos es relativamente rápida según el tiempo de evolución de estos y la severidad de la lesión en las diferentes estructuras. Se han descrito manejo de

FCC con radiocirugía pero los estudios muestran un gran avance en las lesiones indirectas por lo tanto en las fistulas traumáticas no son relevantes. (9)(11)(12)(14)(15)

Pronóstico

Después de una intervención exitosa con una oclusión completa de la FCC, los síntomas como la quemosis y la proptosis generalmente pueden presentar una resolución parcial o completa en horas o días, si presenta algún compromiso de los pares craneanos, puede tardarse semanas. El compromiso visual también presenta una lenta recuperación incluso sin total mejoría. La recuperación de todos los síntomas depende de la el tipo de lesión, la severidad y la duración de la sintomatología. Las recurrencias del manejo endovascular son raras pero si se presenta una recanalización de puede realizar nuevamente la oclusión con técnicas endovasculares. (9)(19)

Conclusiones

Las fistulas carótido cavernosa traumáticas son relativamente frecuentes en trauma craneoencefálico leve, con una sintomatología característica con la cual se puede diagnosticar rápidamente. La angiografía cerebral es el estándar de oro para realizar el diagnóstico y la clasificación de las FCC. El manejo endovascular también se encuentra como tratamiento de elección en las FCC traumáticas presentando menos porcentaje de morbi – mortalidad, asegurando una oclusión completa del defecto. Las complicaciones y la recurrencia en el manejo endovascular es mínima obteniendo una adecuada recuperación de los signos y síntomas de las FCC. En casos de limitación o falla en la terapia endovascular e tienen herramientas para el manejo quirúrgico, y en FCC indirectas la radiocirugía y el manejo conservador puede ser una elección adecuada. El tratamiento de las FCC no importa la elección, se debe instaurar lo más rápido posible para evitar lesiones vasculares o nerviosas definitivas.

Agradecimientos

Los autores agradecen al grupo de Neurointervencionismo, de Neurocirugía microvascular y oftalmología del Hospital Universitario de la Samaritana y Mederi, por la contribución a la revisión y seguimiento de los casos con el tema descrito previamente. Se declaran sin conflicto de interés por el desarrollo y el manejo realizado en cada uno de los casos.

Bibliografía

1. Barrow dl, spector rh, braun if, et al. Classification and treatment of spontaneous carotid-cavernous sinus fistulas. *J neurosurg.* 1985; 62 (2): 248-256. Doi: 10.3171/jns.1985.62.2.0248.
2. Lewis ai, tomsick ta, tew jm jr. Management of 100 consecutive direct carotid-cavernous fistulas: results of treatment with detachable balloons. *Neurosurgery.* 1995; 36 (2): 239-244. Doi: 10.1227/00006123-199502000-00001.
3. Guglielmi g, viñuela f, briganti f, et al. Carotid-cavernous fistula caused by a ruptured intracavernous aneurysm: endovascular treatment by electrothrombosis with detachable coils. *Neurosurgery.* 1992; 31 (3): 591-596. Doi: 10.1227/00006123-199209000-00026.
4. Parkinson d. Carotid cavernous fistula: direct repair with preservation of the carotid artery. Technical note. *J neurosurg.* 1973; 38 (1): 99-106. Doi: 10.3171/jns.1973.38.1.0099.
5. Serbinenko fa. Balloon catheterization and occlusion of major cerebral vessels. *J neurosurg.* 1974; 41: 50-55. Doi: 10.3171/jns.1974.41.2.0125.
6. Cuong tran chi, dang nguyen, vo tan duc, huynh hong chau, vo tan son, direct traumatic carotid cavernous fistula: angiographic classification and treatment strategies, *interventional neuroradiology* 20: 461-475, 2014 - doi: 10.15274/inr-2014-1002
7. Christopher s. Eddleman, m.d., ph.d., michael c. Hurley, m.d., bernard r. Bendok, m.d., and h. Hunt batjer, m.d. cavernous carotid aneurysms: to treat or not to treat?. *Neurosurg focus* 26 (5):e4, 2009
8. Harris fs, rhoton al: anatomy of the cavernous sinus. A microsurgical study. *J neurosurg* 45:169–180, 1976
9. Ellis j, goldstein h, connolly s, meyers p. Carotid-cavernous fistulas. *Neurosurg focus* 2012;32:1-11.
10. Yoo k, krisht af: etiology and classification of cavernous-carotid fistulas, eisenberg mb, al-mefty o (eds): the cavernous sinus: a comprehensive text. Philadelphia: lippincott williams & wilkins, 2000, pp 191–200
11. Bora korkmazer, burak kocak, ercan tureci, civan islak, naci kocer, osman kizilkilic endovascular treatment of carotid cavernous sinus fistula: a systematic review, *world j radiol* 2013 april 28; 5(4): 143-155 issn 1949-8470 (online).
12. zhang x, guo w, shen r, sun j, yin j, chen x, gao l, chen z, zhang q.

Combined use of onyx and coils for transarterial balloon-assisted embolization of traumatic carotid-cavernous fistulas: a report of 16 cases with 17 fistulas. *J neurointerv surg.* 2016 jan 14.

13. lin tc, mao sh, chen ch, chen yl, wong hf, chang cj, huang yc. Systematic analysis of the risk factors affecting the recurrence of traumatic carotid-cavernous sinus fistula. *World neurosurg.* 2016 jan 4.
14. oumellal j, bekaert o, gallas s, leguerinel c, palfi s, derkaoui f, fatemi ne, gana r, elmaquili mr, elabbadi n. posttraumatic carotid-cavernous fistulas - about a case and review of literatura. *The pan africal medical journal.* 2015 aug 20; 21:290.
15. hassan t, rashad s, aziz w, sultan a, ibrahim t. Endovascular modalities for the treatment of cavernous sinus arteriovenous fistulas: a single-center experience. *Journal of stoke and cerebrovascular diseases.* 2015 dec; 24(12).
16. lim nc, lin ha, ong ck. Treatment of dural carotid-cavernous fistulas via the medial ophthalmic vein. *Sundar g orbits.* 2015 dec; 34(6).
17. Day jd, fukushima t: direct microsurgery of dural arteriovenous malformation type carotid-cavernous sinus fistulas: indications, technique, and results. *Neurosurgery* 41:1119–1126, 1997
18. Isamat f, ferrer e, twose j: direct intracavernous obliteration of high-flow carotid-cavernous fistulas. *J neurosurg* 65: 770–775, 1986
19. Marques mc, caldas jg, nalli dr, fonseca jr, nogueira rg, abdala n: follow-up of endovascular treatment of direct carotid-cavernous fistulas. *Neuroradiology* 52:1127–1133, 2010