

---

## COLORACIONES HISTOLÓGICAS VS MICROSCOPIA ELECTRÓNICA DE TRANSMISION PARA DETECCIÓN DE BIOPELICULAS EN PACIENTES CON RINOSINUSITIS CRÓNICA EN EL HOSPITAL UNIVERSITARIO DE LA SAMARITANA EN EL AÑO 2011.

---

Camilo Andrés Reyes Gelves\*, Omar Alberto Gutiérrez Guauque\*\*, Rafael Enrique Andrade°, Dimas Contreras Villa+

\*Residente de otorrinolaringología Hospital Universitario de la Samaritana, Universidad del Rosario,

\*\*Otorrinolaringólogo Instructor Universidad del Rosario, ° Patólogo Fundación Santa fe de Bogotá, + Patólogo Universidad Nacional de Colombia.

**Objetivo:** Determinar la concordancia entre Microscopia de Luz vs Microscopia Electrónica de Transmisión para la detección de Biopelículas en pacientes con Rinosinusitis Crónica

**Diseño:** Estudio de concordancia.

**Materiales y Métodos:** Analizamos 34 muestras de pacientes llevados a Cirugía Endoscópica Funcional por Rinosinusitis Crónica. Fueron procesadas para valoración mediante Microscopia de luz usando Hematoxilina-Eosina, Gram, Acido Peryódico de Schiff, Giemsa y Microscopia Electrónica de Transmisión (MET).

**Resultados:** No se identificaron Biopelícula en ninguna de las muestras analizadas bajo Microscopía Electrónica de Transmisión (MET), estos resultados son concordantes con los resultados obtenidos con las coloraciones histológicas Hematoxilina-Eosina (H-E), Gram, Giemsa y Acido Peryódico de Schiff (PAS), mostrando una concordancia absoluta con test de *Kappa* para resultados negativos del 100%.

**Conclusión:** Existe una alta concordancia entre los hallazgos observados entre la MET y la Microscopia de luz para los resultados negativos

**Palabras clave:** Biopelículas, Sinusitis Crónica, Técnicas Histológicas, Microscopia Electrónica.

### **Abstract**

**Objectives:** Determine the concordance between light microscopy vs. Transmission Electron Microscopy for the detection of biofilms in patients with Chronic Rhinosinusitis

**Materials and Methods:** We analyzed 34 samples of patients who underwent Functional Endoscopic Surgery for Chronic Rhinosinusitis. These were processed for evaluation by light microscopy using Hematoxylin-Eosin, Gram, periodic acid-Schiff, Giemsa and Transmission Electron Microscopy (TEM).

**Results:** Biofilm was not identified in any of the samples analyzed under transmission electron microscopy (TEM), these results are consistent with the results obtained with hematoxylin-eosin histological staining (HE), Gram, Giemsa and periodic acid-Schiff (PAS), showing an absolute concordance with *Kappa* test of 100% for negative results.

**Conclusion:** There is a high correlation between the findings observed between the

TEM and light microscopy for the negative results

**Clinical significance:** Create a new tool for the diagnosis of Biofilms.

**Keywords:** Biofilms, Chronic Sinusitis, Histological techniques, Electron Microscopy.

### **INTRODUCCION**

Las Biopelículas son una comunidad organizada de bacterias adherida a la superficie mucosa o a un cuerpo extraño, situado en una extensa substancia extracelular polimérica (glicocalix). La formación de Biopelículas favorece la resistencia bacteriana de los mecanismos de defensa de huésped, ya que la agregación bacteriana dentro la matriz de los Exopolisacáridos origina estructuras que son demasiado voluminosas para sufrir fagocitosis y reduce la vulnerabilidad bacteriana ante el sistema inmune humoral. Esta matriz protege contra los mecanismos de defensa del organismo, algunos antibióticos, y a la radiación ultravioleta entre otros <sup>(1,2)</sup>. La Rinosinusitis crónica es caracterizada por la supuración persistente de los senos paranasales durando más allá de la fase aguda de infección. Un reporte reciente del Centro de Control y

Prevención de Enfermedades (CDC) ha estimado que el 65% de todas las enfermedades infecciosas están relacionadas a las Biopelículas<sup>(3)</sup>. En el pasado se ha descrito el papel que juegan las Biopelículas en la cronicidad del proceso inflamatorio de la mucosa de los senos paranasales<sup>(1,2,4-11)</sup>. Estas Biopelículas contribuyen significativamente a la inflamación crónica y perpetuación del proceso infeccioso que es característico de esta enfermedad<sup>(1,2,12)</sup>.

Al mismo tiempo, estudios retrospectivos han demostrado que las Biopelículas existen en el posoperatorio de pacientes con Rinosinusitis Crónica<sup>(5-7,12)</sup>. Este mecanismo puede permitirle persistir a los patógenos de manera indefinida en la mucosa de los senos paranasales, y de esta manera fundar un proceso infeccioso e inflamatorio crónico, a pesar de un tratamiento antibiótico adecuado. Se ha considerado a la Rinosinusitis Crónica como una de las condiciones medicas crónicas más comunes y se estima que afecta entre un 14 a un 16% de la población en Norte América<sup>(1)</sup>.

Los métodos diagnósticos establecidos en la literatura para la detección y el estudio de las Biopelículas hacen referencia principalmente a la Microscopia Electrónica de Barrido (MEB),

la Microscopia Electrónica de Transmisión (MET), la Microscopia Confocal de Barrido Láser (Confocal Scanning Electron Microscopy) y a métodos de Inmunohistoquímica como la Hibridación Fluorescente in situ (FISH)<sup>(1-3,8,13)</sup>. Sin embargo, estos métodos tienen un alto costo y no son fácilmente accesibles a la mayoría de Hospitales del país.

En la literatura se ha venido estudiando desde hace 5 años la detección de las Biopelículas mediante la coloración con Hematoxilina-Eosina<sup>(3,12)</sup>, la coloración Gram<sup>14</sup> y la coloración con Giemsa y Acido Peryódico de Schiff (PAS)<sup>(15)</sup>, comparándolos con la Microscopia Electrónica y Microscopia Confocal de Barrido Láser. Sin embargo, no se ha comparado la efectividad de estas coloraciones histológicas entre sí, no se ha establecido con certeza la capacidad de las mismas para la detección de Biopelículas, ni se han aplicado estos, o ningún otro método diagnóstico para detectar Biopelículas en pacientes con Rinosinusitis Crónica en nuestro país.

## OBJETIVO

Determinar la concordancia entre los resultados obtenidos con las coloraciones Hematoxilina-Eosina, Gram, Giemsa y Acido Peryódico de Schiff vs la Microscopia Electrónica de Transmisión para la detección de Biopelículas en pacientes con Rinosinusitis Crónica en el Hospital Universitario de la Samaritana en el año 2011.

Tabla 1.

## MATERIALES y METODOS

Muestras obtenidas de 21 pacientes adultos que fueron llevados a Cirugía Endoscópica Funcional por cuadro de Rinosinusitis crónica persistente que no respondieron a tratamiento antibiótico convencional. En la tabla 1 se presentan las características socio demográficas del grupo de estudio.

Sujeto	Número de Muestras	Edad	Sexo	Poliposis Nasal asociada
1	2	18	M	No
2	3	31	F	No
3	2	65	F	Si
4	2	60	F	No
5	2	44	M	Si
6	2	70	M	Si
7	2	53	M	Si
8	2	37	M	Si
9	2	27	F	Si
10	2	43	F	Si
11	1	34	F	No

Camilo Andrés Reyes Gelves, Residente Otorrinolaringología, Hospital Universitario de la Samaritana, Universidad del Rosario, Bogotá, Colombia.

Mail: [camilo\\_reyes81@hotmail.com](mailto:camilo_reyes81@hotmail.com)

Omar Alberto Gutiérrez Guaque, Otorrinolaringólogo, Hospital Universitario de la Samaritana, Bogotá, Colombia

Mail: [ogutierrez71@yahoo.com](mailto:ogutierrez71@yahoo.com)

12	1	26	M	Si
13	1	55	F	Si
14	1	23	F	Si
15	1	58	F	No
16	1	34	M	No
17	1	18	M	No
18	1	19	F	Si
19	2	38	F	No
20	2	35	M	No
21	1	20	M	No

Tabla 1. *Distribución socio demográfica del grupo de estudio.*

Las muestras tomadas se dividieron en 2, una para MET y la otra para la microscopia de luz.

#### **Procesamiento para Microscopia de luz.**

La mucosa del seno maxilar fue tomada con pinza de etmoides e introducida inmediatamente en el formol bufferado al 10% (fijador), deshidratación con alcohol, inclusión en parafina, 4 cortes con micrótopo a 3 micras, tinción de cada uno de los cortes con H-E, Gram, Giemsa y PAS. Visualización de la Muestra No.1 con Microscopía óptica de luz marca Olympus ® a aumento de 10 a 100 x y

las fueron capturadas con fotografía digital con cámara Sony® Cybershot.

#### **Procesamiento para Microscopia Electrónica de Transmisión.**

La mucosa del seno maxilar fue tomada con pinza de etmoides e introducida inmediatamente en Glutaraldheido al 2.5% en vial plástico de 1.5 mm con 10 veces el volumen que ocupa la muestra y refrigeración a 4°C por 4 hrs, post-fijación con Tetroxido de Osmio al 1% durante 2 horas y protegido de la luz, deshidratación con alcohol al 50%, 70%, 90%, 100%, Inclusión en resina pura fresca.

Polimerización del molde en el horno, previamente calentado, a 70 °C, de 16 a 24 horas, Cortes semifinos a 1 micra con ultra micrótopo manual marca Sorval® tinción con azul de toluidina. Corte Ultrafino de 100-200 nanómetros de grosor, se montaron en rejillas de cobre y se contrastaron con acetato de uranilo y citrato de plomo. Visualización de la muestra con Microscopia óptica de alta resolución, corte semifino de material incluido en plástico (1 micra de grosos aprox.) de 10-100X. Visualización de la muestra con microscopio electrónico de transmisión marca HITACHI HU-12® con aumento de 1000 hasta 100.000x. Las imágenes fueron fotografiadas en papel y escaneadas para convertirlas en archivos JPEG.

#### **Análisis de las placas.**

Dos patólogos analizaron las imágenes independientemente, en 2 tiempos diferentes, y de manera ciega a los datos clínicos del paciente, teniendo en cuenta los criterios previamente reportados en la literatura<sup>16</sup> para diagnosticar Biopelícula.

El protocolo de este trabajo fue evaluado y aprobado por el comité de investigación y el

técnico científico del Hospital Universitario de la Samaritana y el comité de Científico de la Fundación Santa fe de Bogotá y se ajusto completamente a los parámetros de la declaración de Helsinki y de la **resolución no. 008430 de 1993 del ministerio de salud que regula en Colombia este tipo de investigaciones**

#### **RESULTADOS**

De las 34 muestras analizadas, 32 no mostraron evidencia de Biopelículas de acuerdo a los criterios previamente mencionados. Se obtuvo un resultado como probable para Biopelícula tanto para la Microscopia Electrónica de Transmisión, como para la coloración Hematoxilina-Eosina. Esta muestra fue considerada como Presencia de Biopelícula.

#### **Microscopia de luz**

Los exámenes histopatológicos muestran películas nítidamente visibles con las coloraciones de Hematoxilina- Eosina. La coloración más importantes para el examen de las películas de moco y la determinación de si eran o no Biopelículas, fue la Hematoxilina-Eosina. (Ilustración 1).

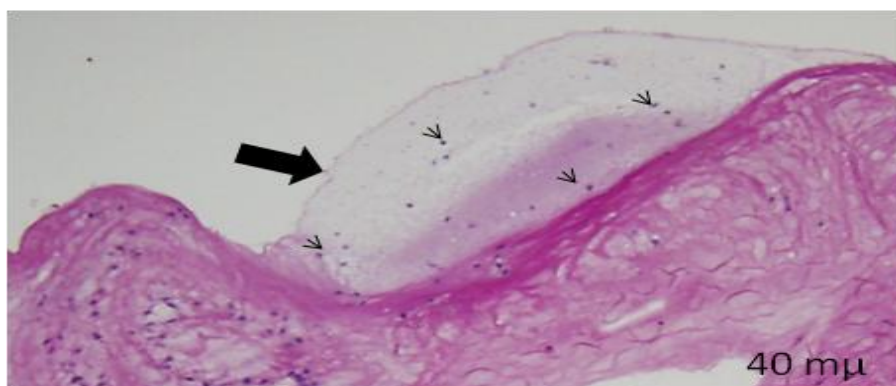


Ilustración 1. Tinción con Hematoxilina-Eosina de uno de nuestros pacientes. Se observa una gran película de moco (flecha negra) con algunas bacterias (cabezas de flecha) aisladas dentro de esta película de moco.

En un caso se observó la presencia de una Biopelícula mediante la tinción con Hematoxilina-Eosina. Esto no se observó con

las coloraciones Gram, Giemsa y Acido Peryódico de Schiff (Ilustración 2 e Ilustración 3).

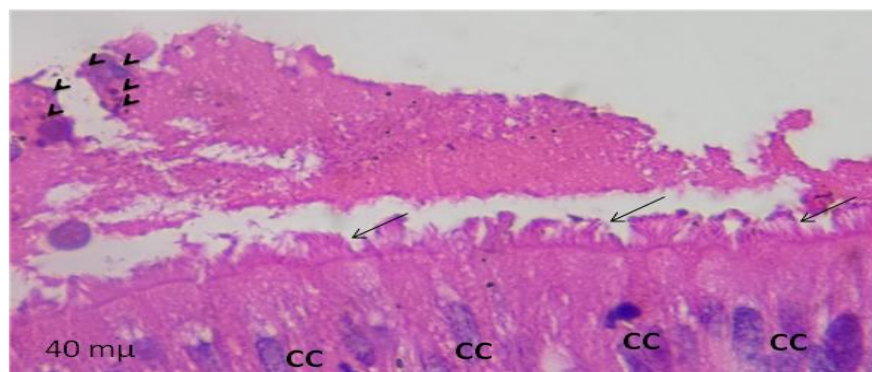


Ilustración 2. Tinción con H-E de uno de nuestros pacientes donde se evidencian las células ciliadas (CC), con sus cilios conservados (flechas). Sobre ellas una película de moco con abundantes bacterias acumuladas (cabeza de flecha).




Ilustración 3. A. Tinción Giemsa. Se observa el epitelio respiratorio con sus cilios libres de Biopelícula (flecha negra). B. Tinción Gram. Se observan múltiples grupos bacterianos de manera aislada. No se observan conglomerados bacterianos.

La coloración de Gram es muy específica para bacterias, y es imposible determinar las características del tejido, las cuales se observan mejor con Hematoxilina Eosina. Se observaron en algunos pacientes una gran cantidad de bacterias dentro del epitelio se muestra en la Fig.3 B.

esto se debe a que los aminoglicanos, proteoglicanos y glicoproteínas al hidratarse forman abundantes grupos polares (OH) que se repelen entre sí y tienen a desplazarse lateralmente tratando de evitar enfrentarse a los otros grupos polares descarga electrostática similar. (Ilustración 4).

Con las coloraciones PAS y Giemsa se aprecia la disposición en lámina de películas de moco,

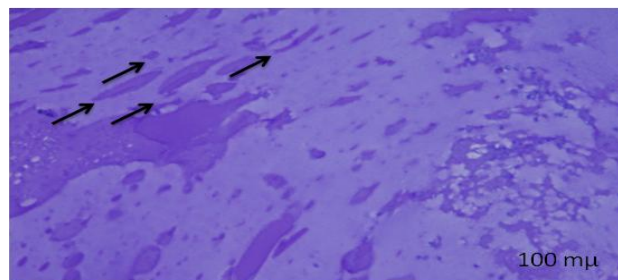


Ilustración 4. Tinción PAS de uno de nuestros pacientes a 100x, donde se evidencia la capa de moco y la disposición en lamina de la misma (flechas negras).

Camilo Andrés Reyes Gelves, Residente Otorrinolaringología, Hospital Universitario de la Samaritana, Universidad del Rosario, Bogotá, Colombia.

Mail: [camilo\\_reyes81@hotmail.com](mailto:camilo_reyes81@hotmail.com)

Omar Alberto Gutiérrez Guaque, Otorrinolaringólogo, Hospital Universitario de la Samaritana, Bogotá, Colombia

Mail: [ogutierrez71@yahoo.com](mailto:ogutierrez71@yahoo.com)



## Microscopía Electrónica de Transmisión (MET).

Se presentó un caso como sospechoso para Biopelícula. Este caso estaba caracterizado por

la presencia de epitelio completo con células ciliadas, presencia de una abundante capa de moco con células inflamatorias y bacterias (Ilustración 5).

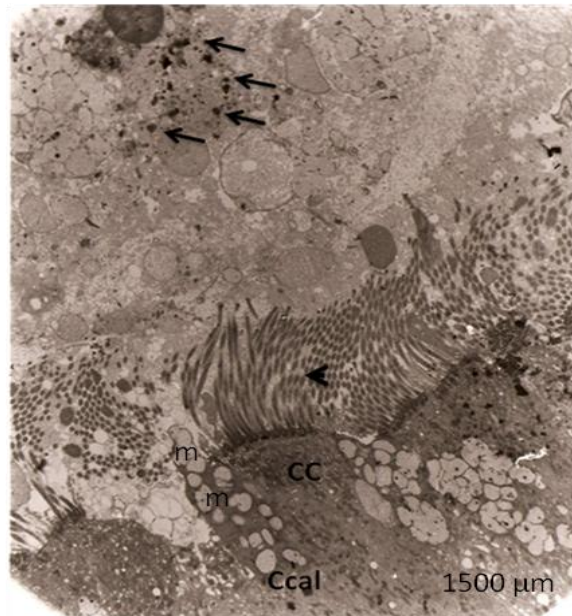


Ilustración 5. MET a 1500 µm de uno de nuestros pacientes donde se observan las células ciliadas (CC) con sus cilios intactos (cabeza de flecha). También se observa una célula caliciforme (Ccal) con la presencia de mucina (m). Sobre los cilios, se observa una gran capa de moco con algunas bacterias (flechas) que no forman capas.

Catorce pacientes presentaba epitelio integro, sin signos de aparente descamación, 19 pacientes presentaba integridad de los cilios. En los 7 pacientes en los cuales no se evidencio

epitelio, se evidencio corion desnudo, abundante capa de moco, células descamadas, sin detectar bacterias conglomeradas en una capa de moco (Ilustración 6).

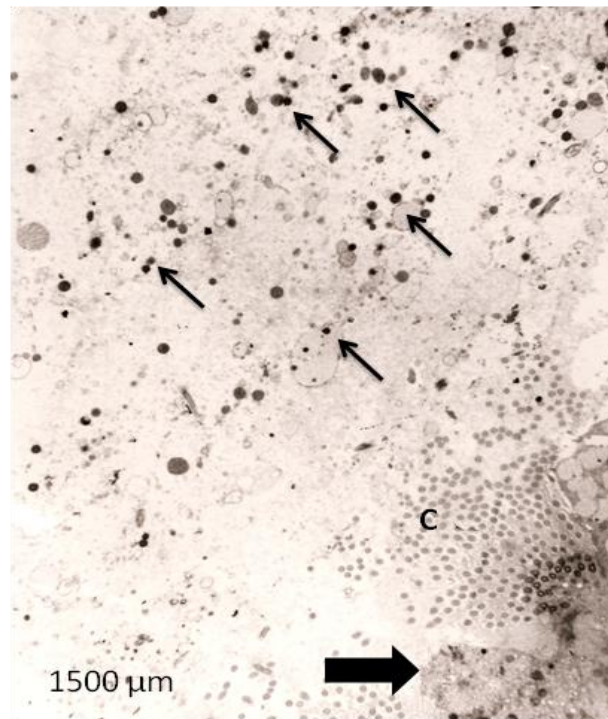


Ilustración 6. MET a 1500  $\mu\text{m}$  de uno de nuestros pacientes donde se evidencia discontinuidad del epitelio (flecha negra grande), conservando algunos cilios (C). Se observan abundantes bacterias (flechas negras delgadas) dispersas en una gran capa de moco.

En las muestras analizadas, tanto con microscopía de luz como con MET, se evidencio importante reacción inflamatoria caracterizada por la presencia de células plasmáticas, neutrófilos y eosinófilos.

No se identificaron Biopelícula en ninguna de las muestras analizadas bajo Microscopía Electrónica de Transmisión (MET), estos resultados son concordantes con los resultados

obtenidos con las coloraciones histológicas Hematoxilina-Eosina (H-E), Gram, Giemsa y Acido Peryódico de Schiff (PAS), mostrando una concordancia absoluta para resultados negativos del 100%. (Tabla 2).

Tabla 2.

	Casos					
	Válidos		Perdidos		Total	
	N	Porcentaje	N	Porcentaje	N	Porcentaje
H-Eext * METext	34	100,0%	0	,0%	34	100,0%
Gramext * METext	34	100,0%	0	,0%	34	100,0%
Giemsaext * METext	34	100,0%	0	,0%	34	100,0%
PASext * METext	34	100,0%	0	,0%	34	100,0%

Tabla 2. Muestra la concordancia observada para resultado negativo entre las diferentes pruebas diagnosticas.

### Hematoxilina-Eosina (H-E) y Microscopia Electrónica de Transmisión (MET).

En los resultados entre la MET y la coloración H-E se encontró una concordancia observada del 100% para los casos negativos. Se presentó Tabla 3.

un caso probable para Biopelícula entre la MET y la H-E, el cual se maneja como Presencia de Biopelícula para la MET y la H-E, mostrando una concordancia significativa (Kappa=1,  $p < 0.001$ ) Tabla 3.

		MET			
		+	-	Total	
H-E	+	Recuento	2	0	2
		% de H-E	100,0%	,0%	100,0%
		% de MET	100,0%	,0%	5,9%
-		Recuento	0	32	32
		% de H-E	,0%	100,0%	100,0%
		% de MET	,0%	100,0%	94,1%
Total		Recuento	2	32	34
		% de H-E	5,9%	94,1%	100,0%
		% de MET	100,0%	100,0%	100,0%

Camilo Andrés Reyes Gelves, Residente Otorrinolaringología, Hospital Universitario de la Samaritana, Universidad del Rosario, Bogotá, Colombia.

Mail: [camilo\\_reyes81@hotmail.com](mailto:camilo_reyes81@hotmail.com)

Omar Alberto Gutiérrez Guaque, Otorrinolaringólogo, Hospital Universitario de la Samaritana, Bogotá, Colombia

Mail: [ogutierrez71@yahoo.com](mailto:ogutierrez71@yahoo.com)

Tabla 3. *Concordancia entre MET y HE de pacientes con Rinosinusitis Crónica en el Hospital Universitario de la Samaritana en el 2011.*

La concordancia observada de los resultados entre la MET y la coloración H-E fue del 100% para los casos negativos. La concordancia observada de los resultados entre la MET y la coloración Gram, Giemsa y PAS fue del 94.1%

para los casos negativos. Estos resultados fueron estadísticamente significativos con una  $p < 0.001$  y un Kappa no ponderado de 5. Se presentó un caso probable para Biopelícula evidenciado entre la MET y la H-E (Tabla 4).

Tabla 4.

		MET		Total
		+	-	1
Gram, Giemsa, PAS	Recuento	2	32	34
	% de Gram	5,9%	94,1%	100,0%
	% de MET	100,0%	100,0%	100,0%
Total	Recuento	2	32	34
	% de Gram	5,9%	94,1%	100,0%
	% de MET	100,0%	100,0%	100,0%

Tabla 4. *Concordancia observada entre las pruebas Giemsa, Gram y PAS vs la MET.*

## DISCUSIÓN

En el presente trabajo, se encontró una importante concordancia entre los resultados negativos obtenidos mediante el estudio de las muestras de la mucosa de los senos paranasales con MET, H-E, Gram, Giemsa y PAS. Se identificó un caso probable encontrando concordancia de este caso entre los resultados

obtenidos con MET y la H-E. No pretendíamos una identificación de especies bacterianas particulares, debido a que las Biopelículas son consideradas el factor más importante para la patogénesis de la Rinosinusitis crónica<sup>1,10</sup>. La identificación microbiológica de los diferentes agentes infecciosos requiere de cultivos o métodos de inmunohistoquímica<sup>4,11</sup>.

Teniendo en cuenta el importante papel que juegan las Biopelículas en la patogénesis de la Rinosinusitis crónica, es fundamental buscar herramientas confiables, disponibles y económicas para la identificación de las Biopelículas. En acuerdo con Hochstim et al <sup>3</sup>, Tóth et al <sup>14</sup> y Romain et al <sup>17</sup> consideramos que la amplia disponibilidad que existe de la coloración histológica H-E a través de los diferentes laboratorios de patología hace de este un método fiable para descartar Biopelículas. Con respecto a los hallazgos encontrados por Winther et al <sup>15</sup> consideramos que el Giemsa y el PAS podrían ser herramientas que ayudarían a descartar Biopelículas, sin embargo, el Giemsa y el PAS, fallaron en detectar el caso que fue reportado como sospechoso con la H-E y la MET. A pesar que se tuvieron en cuenta los criterios diagnósticos para la detección de Biopelículas descritos por Parsek-Singh y modificados por Hall-Stoodley et al <sup>16</sup>, las muestras analizadas no cumplieron los criterios diagnósticos reportando ningún resultado positivo para Biopelícula. Para la MET se tuvieron en cuenta los hallazgos descritos por Reese et al <sup>18</sup> para el diagnóstico de Biopelículas, sin embargo, las muestras

analizadas no cumplieron los criterios, como la organización de las bacterias en capas inmersas en una gran capa de polisacáridos extracelulares (exopolisacáridos). En las muestras analizadas, tanto en MET como en Microscopia de luz, evidenciamos una importante respuesta inflamatoria encontrando principalmente células plasmáticas. La presencia de Polimorfo Nucleares y células Plasmáticas rodeando un agregado bacteriano incrementa considerablemente la sospecha de infección.

## CONCLUSION

Este estudio demuestra que existe una importante concordancia entre los resultados obtenidos en el análisis de las muestras de mucosa de los senos paranasales de pacientes con Rinosinusitis crónica, examinado mediante MET y microscopia de luz. Los análisis fueron practicados por patólogos de amplia trayectoria y experiencia profesional y docente, igualmente con experiencia en microscopia electrónica y microscopia de luz. Se necesita de estudios con tamaño de muestra más grande y teniendo una población con resultados positivos para Biopelículas, así mismo, comparando la severidad de los síntomas y la presencia de Biopelículas. Sin embargo, estos hallazgos

muestran la relevancia de guiar investigaciones a futuro en esta área, para el desarrollo de nuevos métodos diagnósticos para Biopelículas,

lo cual llevara al estudio y avance de alternativas terapéuticas para tratar a pacientes con Rinosinusitis crónica.

## REFERENCIAS BIBLIOGRAFICAS

1. **Suh JD, Ramakrishnan V, Palmer JN.** Biofilms. *Otolaryngol. Clin. North Am.* 2010;43(3):521–530, viii.

2. **Kilty SJ, Desrosiers MY.** Are biofilms the answer in the pathophysiology and treatment of chronic rhinosinusitis? *Immunol Allergy Clin North Am.* 2009;29(4):645–656.

3. **Hochstim CJ, Choi JY, Lowe D, Masood R, Rice DH.** Biofilm detection with hematoxylin-eosin staining. *Arch. Otolaryngol. Head Neck Surg.* 2010;136(5):453–456.

4. **Post JC, Hiller NL, Nistico L, Stoodley P, Ehrlich GD.** The role of biofilms in otolaryngologic infections: update 2007. *Curr Opin Otolaryngol Head Neck Surg.* 2007;15(5):347–351.

5. **Bendouah Z, Barbeau J, Hamad WA, Desrosiers M.** Biofilm formation by *Staphylococcus aureus* and *Pseudomonas aeruginosa* is associated with an unfavorable evolution after surgery for chronic sinusitis and nasal polyposis. *Otolaryngol Head Neck Surg.*

2006;134(6):991–996.

6. **Psaltis AJ, Weitzel EK, Ha KR, Wormald P-J.** The effect of bacterial biofilms on post-sinus surgical outcomes. *Am J Rhinol.* 2008;22(1):1–6.

7. **Singhal D, Psaltis AJ, Foreman A, Wormald P-J.** The impact of biofilms on outcomes after endoscopic sinus surgery. *Am J Rhinol Allergy.* 2010;24(3):169–174.

8. **Psaltis AJ, Ha KR, Beule AG, Tan LW, Wormald P-J.** Confocal scanning laser microscopy evidence of biofilms in patients with chronic rhinosinusitis. *Laryngoscope.* 2007;117(7):1302–1306.

9. **Flemming H-C, Wingender J.** The biofilm matrix. *Nat. Rev. Microbiol.* 2010;8(9):623–633.

10. **Tamashiro E, Antunes MB, Palmer JN, Cohen NA, Anselmo-Lima WT.** Implications of bacterial biofilms in chronic rhinosinusitis. *Braz J Infect Dis.* 2009;13(3):232–235.

11. **Zernotti ME, Angel Villegas N, Roques Revol M, et al.** Evidence of bacterial biofilms

Camilo Andrés Reyes Gelves, Residente Otorrinolaringología, Hospital Universitario de la Samaritana, Universidad del Rosario, Bogotá, Colombia.

Mail: [camilo\\_reyes81@hotmail.com](mailto:camilo_reyes81@hotmail.com)

Omar Alberto Gutiérrez Guaque, Otorrinolaringólogo, Hospital Universitario de la Samaritana, Bogotá, Colombia

Mail: [ogutierrez71@yahoo.com](mailto:ogutierrez71@yahoo.com)

in nasal polyposis. *J Investig Allergol Clin Immunol.* 2010;20(5):380–385.

12. **Hochstím CJ, Masood R, Rice DH.** Biofilm and persistent inflammation in endoscopic sinus surgery. *Otolaryngol Head Neck Surg.* 2010;143(5):697–698.

13. **Ferguson BJ, Stolz DB.** Demonstration of biofilm in human bacterial chronic rhinosinusitis. *Am J Rhinol.* 2005;19(5):452–457.

14. **Tóth L, Csomor P, Sziklai I, Karosi T.** Biofilm detection in chronic rhinosinusitis by combined application of hematoxylin-eosin and gram staining. *Eur Arch Otorhinolaryngol.* 2011;268(10):1455–1462.

15. **Winther B, Gross BC, Hendley JO, Early SV.** Location of bacterial biofilm in the mucus overlying the adenoid by light microscopy. *Arch. Otolaryngol. Head Neck Surg.* 2009;135(12):1239–1245.

16. **Hall-Stoodley L, Stoodley P.** Evolving concepts in biofilm infections. *Cell. Microbiol.* 2009;11(7):1034–1043.

17. **Kania RE, Lamers GEM, Vonk MJ, et al.** Characterization of mucosal biofilms on human adenoid tissues. *Laryngoscope.*

2008;118(1):128–134.

18. **Reese S, Guggenheim B.** A novel TEM contrasting technique for extracellular polysaccharides in in vitro biofilms. *Microsc. Res. Tech.* 2007;70(9):816–822.