



## COMENTARIO EDITORIAL

# Evaluación de la función de la auriculilla izquierda por *strain* y *strain rate* longitudinal mediante *speckle tracking*: ¿un nuevo predictor del riesgo de accidente cerebrovascular en fibrilación auricular no valvular?

## *Assessment of left atrial function by longitudinal strain and strain rate assessed by speckle-tracking echocardiography: A new cerebrovascular accident risk predictor in non-valvular atrial fibrillation?*

La evaluación funcional y anatómica de la auriculilla izquierda (ALLAI) mediante Ecocardiografía Transesofágica (ETE), hace parte de la rutina del procedimiento, en pacientes con Fibrilación Auricular No Valvular (FANV), previo a cardioversión eléctrica o química, o bien a ablación para fibrilación auricular (FA) o *flutter* auricular o en la investigación de fuente embólica.

Estudios realizados en Estados Unidos y Europa han demostrado, de manera contundente, que la FA es una enfermedad letal. En el mundo occidental es la causa líder de muerte y hospitalizaciones en un número superior a 4 millones. Esta magnitud constituye un problema público y prácticamente epidémico<sup>1</sup>.

La tromboembolia, en especial, el accidente cerebrovascular, es la complicación más relevante de la FA<sup>1,2</sup>. En las pasadas dos décadas se hicieron grandes esfuerzos para cuantificar y manejar los riesgos de tromboembolia en estos pacientes y se logró una mejoría significativa en el cuidado y la evolución; sin embargo, es claro que en esta población podría hacerse más para optimizar la estratificación del riesgo.

En la FANV hasta 91%<sup>3</sup> de trombos se forman en la aurícula izquierda, más exactamente en la ALLAI; se considera que ésta es una estructura que varía de forma considerable en cuanto a tamaño y forma en cada paciente, pudiendo ser independiente de las características morfológicas de la aurícula izquierda, razón por la que su anatomía ha sido estudiada extensamente por necropsia de corazón, angiografía, tomografía computarizada, entre otras, según se afirma en el estudio de Veinot y colaboradores<sup>4</sup>. La anatomía es ampliamente variable, con una diferencia significativa entre el promedio de longitud, el ancho y el número de lóbulos;

hasta el 80% tiene varios de éstos cuyo origen embriológico es desconocido pero podrían ser un remanente de la vena cava superior<sup>5</sup>. Sus características mecánicas favorecen la formación de trombos y pueden diferir sustancialmente de los encontrados en la cavidad dominante, que es la aurícula izquierda.

Investigadores como Ayirala y colaboradores<sup>6</sup> relacionan el *score* de riesgo clínico con la función de la auriculilla izquierda y la función del ventrículo izquierdo con el riesgo de accidente cerebrovascular embólico en la fibrilación auricular no valvular. En una serie consecutiva de 334 pacientes sometidos a ecocardiografía transesofágica antes de la realización de cardioversión, los investigadores detectaron trombos en el 15%. Los *score* de CHADS<sub>2</sub> fueron más altos cuanto mayor fue el índice de volumen de la aurícula izquierda y más baja la fracción de eyección del ventrículo izquierdo (FEVI), de ahí que estos parámetros se han convertido en predictores significativos de formación de trombos en la auriculilla izquierda.

De igual forma, se han estudiado las velocidades de flujo de llenado y expulsión mediante Doppler pulsado en la auriculilla izquierda, los cuales son significativamente más bajos en pacientes con trombos en dicho sitio, pero es interesante anotar que esta asociación se ha perdido en los análisis multivariados. Influye también la edad, de acuerdo con Tabata y colaboradores<sup>7</sup>, en los patrones de flujo de la auriculilla izquierda. Así mismo, cabe resaltar que ningún parámetro ecocardiográfico aislado ha sido un predictor significativo para la formación de trombos en la auriculilla izquierda.

Se han desarrollado varios estudios con el objetivo de valorar la auriculilla izquierda desde el punto de vista funcional, a través de ecocardiografía transtorácica, la cual se considera menos confiable dada su dificultad para la obten-

ción de imágenes, hecho que difiere cuando se compara con las imágenes y obtención de variables por ecocardiografía transesofágica, que aporta imágenes espectaculares de la auriculilla izquierda<sup>8</sup>.

En años recientes, por consiguiente, se ha prestado mayor atención a estos estudios en búsqueda de alternativas, entre ellas la utilización de *speckle tracking 2D* del miocardio auricular con miras a evaluar la función de la aurícula izquierda, mediante información derivada del movimiento de las paredes de la auriculilla izquierda, como la tasa de deformación de la cavidad auricular (*strain rate*) y la deformación (*strain*) longitudinal al tratar de relacionarlas con la función de la auriculilla izquierda, asociación que aún permanece desconocida. La información que brindan la *strain* y la *strain rate* de las paredes en la auriculilla izquierda todavía es poca y no existen estudios que estandaricen sus valores.

Sevimli y colaboradores<sup>9</sup> realizaron un estudio en el que emplearon ecocardiografía transesofágica y Doppler tisular en pacientes en ritmo sinusal, algunos de los cuales tenían estenosis de la válvula mitral nativa, prótesis valvular o falla cardíaca. La *strain* y la *strain rate* del miocardio de las paredes y global en la auriculilla izquierda, tuvieron una relación significativa con las velocidades de vaciado de la auriculilla izquierda por Doppler pulsado, siendo más bajas en pacientes con contraste espontáneo y mucho más aun en pacientes con trombos en la auriculilla izquierda.

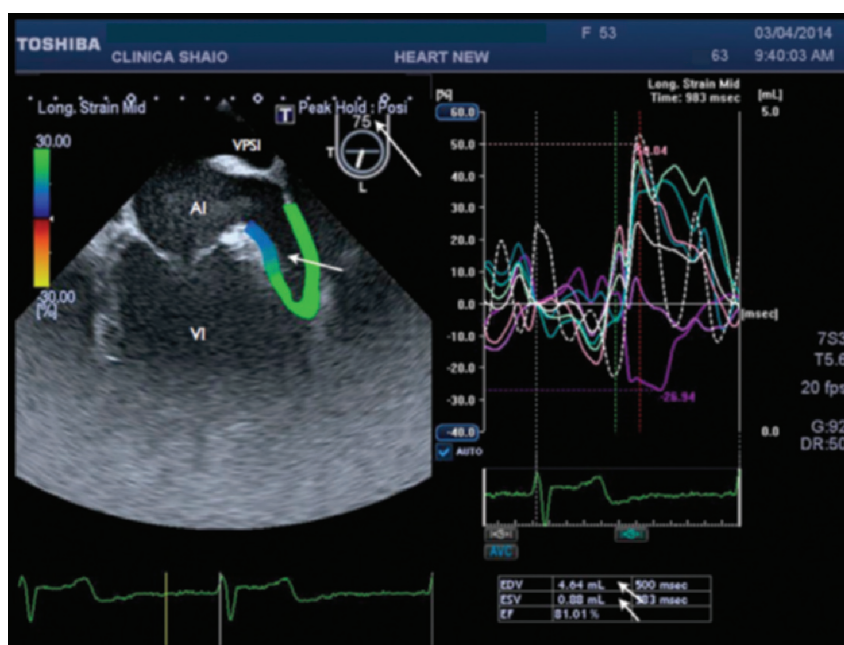
Entre tanto, en el estudio de Ozer y colaboradores<sup>10</sup>, se determinó que la disminución de la velocidad de flujo y de las velocidades de las paredes de la aurícula izquierda, el aumento del tamaño de la auriculilla izquierda y la menor intensidad del tejido de la auriculilla izquierda podrían predecir la presencia de contraste espontáneo; no obstante, las medidas de la *strain* de las paredes de la auriculilla izquierda

no ofrecen información adicional predictiva del beneficio; en este estudio de 2005 aun no había un buen desarrollo y disponibilidad en todas las máquinas para realizar *strain* y *strain rate* de las paredes de la auriculilla izquierda mediante *speckle tracking*.

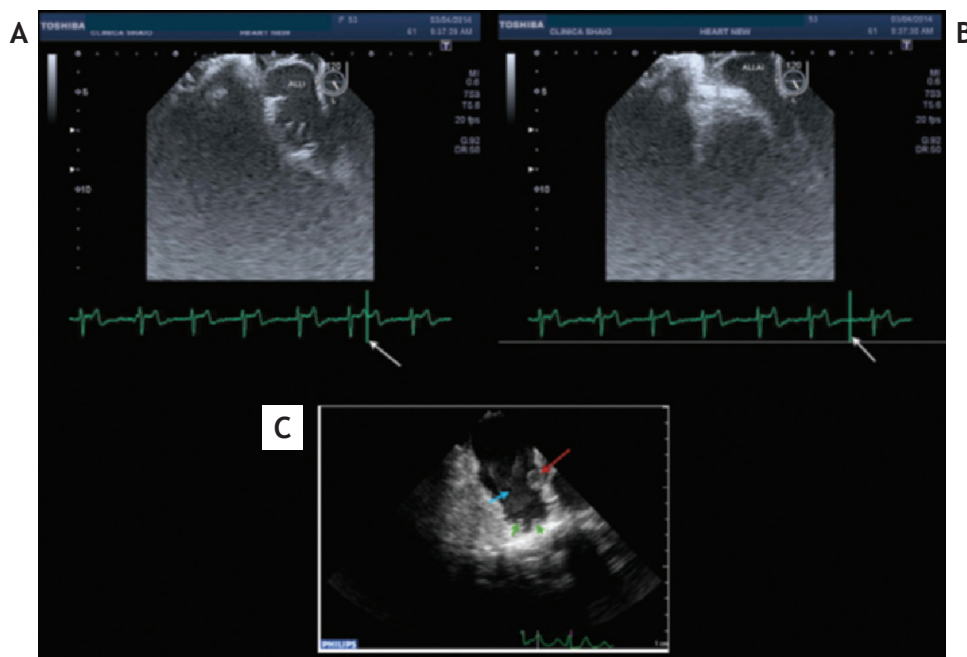
De otra parte, el artículo de Rendón y Duarte publicado en este número de la Revista: "Valoración de la función del apéndice auricular izquierdo por *speckle tracking-2D*" en pacientes con ritmo sinusal y fibrilación auricular, en el que se valora la deformación longitudinal por *strain* y *strain rate*, velocidades del tejido, volumen y fracción de eyección de la auriculilla izquierda, así como aporta información interesante en el contexto de la valoración funcional adecuada de la auriculilla izquierda. En el subgrupo de pacientes con fibrilación auricular encontraron tendencia a menores velocidades de vaciamiento por Doppler al igual que valores inferiores de *strain* y *strain rate* y presencia de contraste espontáneo aunque sin alcanzar significancia estadística.

En este contexto, la auriculilla izquierda es una estructura tridimensional de difícil evaluación sólo en imágenes 2D dado su tamaño pequeño y movilidad alta, lo cual sobrepone las paredes en el intento de definir las para evaluar el movimiento de cada segmento y hace que las variables medidas y su significado sean controversiales. El artículo de Rendón y Duarte constituye un aporte significativo para el grupo de pacientes con fibrilación auricular no valvular y riesgo embólico ya que otorga información más sólida acerca del uso de estas variables y su aplicación clínica.

Por ecocardiografía tridimensional es necesario obtener imágenes 2D en diferentes ángulos y derivar de ellos la información anatómica y funcional. Rastreando entre 45° y 75° se puede obtener una proyección longitudinal (fig. 1) que la muestra menor en su tamaño y en las variables volumétricas



**Figura 1** Paciente de género masculino, de 53 años de edad, con diagnóstico de FANV contraste espontáneo III-IV/V sin imágenes de masas detectables. Ecocardiografía transesofágica en ángulo de 75° utilizando *speckle tracking* y el *strain* longitudinal de la ALLAI. Imagen de seis segmentos con movimiento muy asincrónico de las paredes con *strain* longitudinal muy variable incluso positivo. Volumen FD: 4,64 mL, FS: 0,88 mL y FE: 81%.



**Figura 2** A y B. Ecocardiografía transesofágica izquierda correspondiente al mismo paciente, donde se observa imagen de la auriculilla izquierda en 120° que registra mejor la anatomía de los pectíneos. Desde el punto de vista funcional se evidencia fase de llenado; derecha en fase de vaciamiento. El cálculo de las variables sería diferente. C. Imagen correspondiente a otro paciente con fibrilación auricular donde se observa trombo y contraste espontáneo severo.

con mayor dificultad en obtener la *strain* de cada una de las paredes y otra hasta 120° con rotación anti-horaria que la define más abierta, mostrando mejor los músculos pectíneos (fig. 2) y con variables como volúmenes mayores en fin de sístole y diástole; así mismo, es importante medir las velocidades de vaciamiento y llenado.

Dado que algunos autores consideran poco práctico el *screening* por ecocardiografía transesofágica, buen número de intentos que se han hecho para caracterizar la estructura y función de la auriculilla izquierda ha sido fallido y han considerado el porcentaje de pacientes en quienes las imágenes son deficientes; adicionalmente se requieren más estudios donde se evalúe el uso de ecógrafos con tecnología más avanzada y con un número de pacientes suficiente que permita estandarizar los rangos de normalidad de la *strain* y la *strain rate* longitudinal.

El empleo de la ecografía transesofágica para la evaluación adecuada de la auriculilla izquierda es fundamental en todos los pacientes que padezcan esta patología debido a las implicaciones clínicas en su tratamiento médico y pronóstico, incluido el manejo intervencionista en la oclusión percutánea o mínimamente invasiva, en especial en aquellos con contraindicaciones para anticoagulación como: falla en el tratamiento médico o contraindicación para warfarina sódica cristalina (coumadin), uno o más riesgos adicionales como hipertensión arterial, evento embólico previo, diabetes o insuficiencia cardíaca congestiva reciente, ecocardiografía transesofágica que no demuestra trombos 24 horas antes de la intervención, o en pacientes sin enfermedad coronaria en el tamizaje<sup>1,11-15</sup>. Es necesario, adicionalmente, tener presente la definición de Johnson y colaboradores: la auriculilla izquierda es el más letal apéndice que tiene el ser humano,

y es la razón por la cual los esfuerzos que se hagan para su evaluación a través de la medición de estas variables, como se muestra en el estudio de Rendón y Duarte, son vitales.

## Agradecimientos

A la Enfermera Jefe Ecocardiografista Diana Muñoz del Departamento de Cardiología no Invasiva, de la Fundación Clínica Abood Shaio.

## Bibliografía

1. Johnson WD, Ganjoo AK, Stone CD, Srivayas RC, Howard M. The left atrial appendage: our most lethal human attachment. Surgical implications. *Eur J Cardiothorac Surg.* 2000;17:718-22.
2. Stroke Risk in Atrial Fibrillation Working Group. Comparison of 12 risk stratification schemes to predict stroke in patients with nonvalvular atrial fibrillation. *Stroke.* 2008;39:1901-103.
3. Lip GY, Nieuwlaat R, Pisters R, Lane DJ, Crijns HJ. Refining clinical risk stratification for predicting stroke and thromboembolism in atrial fibrillation using a novel risk factor based approach: the Euro Heart Survey on atrial fibrillation. *Chest.* 2010;137:263-72.
4. Veinot JP, Harrity PJ, Gentile F et al. Anatomy of the normal left atrial appendage: a quantitative study of age-related changes in 500 autopsy hearts: implications for echocardiographic examination. *Circulation.* 1997;96:3112-5.
5. Duerinckx AJ, Vanovermeire O. Accesory appendages of the left atrium as seen during 64-slice coronary CT angiography. *Int J Cardiovasc Imaging.* 2008;24:215-21.

6. Ayirala S, Kumar S, O'Sullivan, Silverman DI. Echocardiographic predictors of left atrial appendage thrombus formation. *J Am Soc Echocardiogr.* 2011;24:499-505.
7. Tabata T, Oki T, Fukuda N, Iuchi A, Manabe K, Kageji Y, et al. Influence of aging on left atrial appendage flow velocity patterns in normal subjects. *J Am Soc Echocardiogr.* 1996;9:274-80
8. Kleemann T, Becker T, Strauss M, Schneider S, Seidl K. Prevalence and clinical impact of LA thrombus and dense spontaneous echocontrast in patients with atrial fibrillation and low CHADS<sub>2</sub> score. *Eur J Echocardiogr.* 2009;10:383-8.
9. Sevimli S, Gundogdu F, Arslan S, Aksakal E, Gurlertop HY, Islamoglu Y, et al. Strain and strain rate imaging in evaluating LA appendage function by transesophageal echocardiography. *Echocardiography.* 2007;24:823-9.
10. Ozer N, Kilic H, Arslan U, Atalar E, Aksöyek S, Ovünç K, Ay H, et al. Echocardiographic predictor of LA appendage spontaneous echocontrast in patients with stroke and atrial fibrillation. *J Am Soc Echocardiogr.* 2005;18:1362-5.
11. Zabalgoitia M, Halperin JL, Pearce LA, Blackshear JL, Asinger RW, Hart RG. Transesophageal echocardiographic correlates of clinical risk of thromboembolism in nonvalvular atrial fibrillation. Stroke Prevention in Atrial Fibrillation III Investigators. *J Am Coll Cardiol.* 1998;31:1622-6.
12. European Heart Rhythm Association; European Association for Cardio-Thoracic Surgery; Camm AJ, Krichhof P, Lip GY, Schotten U, Savelieva I, Ernst S, et al. Guidelines for the management of atrial fibrillation: the Taskforce for the Management of Atrial fibrillation of the European Society of Cardiology (ESC). *Eur Heart J.* 2010;31:2369-429.
13. Johnson WD, Ganjoo AK, Stone CD, Srivayas RC, Howard M. The left atrial appendage: our most lethal human attachment. Surgical implications. *Eur J Cardiothorac Surg.* 2000;17:718-22.
14. Landmesser U, Holmes DR Jr. Left atrial appendage closure: a percutaneous transcatheter approach for stroke prevention in atrial fibrillation. *Eur Heart J.* 2012;33:698-704.
15. Reddy VY, Doshi SK, Sievert H, Buchbinder M, Neuzil P, Huber K, et al. Percutaneous left atrial appendage closure for stroke prophylaxis in patients with atrial fibrillation: 2.3-year follow up of the PROTECT AF (Watchman Left Atrial Appendage System for Embolic Protection in Patients with Atrial Fibrillation) trial. *Circulation.* 2013;127:720-9.

Iván Melgarejo<sup>a,\*</sup>, Nohora Romero<sup>b</sup>

<sup>a</sup>*Departamento de Cardiología No Invasiva, Fundación Clínica Shaio, Bogotá, Colombia*  
<sup>b</sup>*Universidad del Rosario, Bogotá, Colombia*

\*Autor para correspondencia.

Correo electrónico: ivanmelga@icloud.com (I. Melgarejo).